

Ксенон в терапии суперрефрактерного эпилептического статуса. Клинический случай

В.В. Лазарев¹, Б.И. Голубев¹, Г.П. Брюсов²,
Л.Е. Цыпин¹, Е.С. Ильина², А.А. Холин¹, Е.Л. Усачева²

¹ ФГБОУ ВО «РНИМУ им. Н.И. Пирогова» МЗ РФ, Москва, Россия

² ОСП «РДКБ» ФГБОУ ВО «РНИМУ им. Н.И. Пирогова» МЗ РФ,
Москва, Россия

Реферат

При купировании эпилептического статуса может возникнуть толерантность к специфичной лекарственной терапии. В этих случаях одним из вариантов разрешения возникающей проблемы является применение ингаляционных анестетиков, которые помимо положительных эффектов обладают и рядом негативных свойств. В представленном описании клинического случая суперрефрактерного к стандартной терапии эпилептического статуса у ребенка 5 лет для купирования судорог успешно использовался инертный газ ксенон, обладающий свойствами общего анестетика и не имеющий побочных негативных эффектов. Ингаляцией ксенон-кислородной смеси в пропорции 60 % ксенона и 40 % кислорода удавалось полностью нивелировать судорожную активность у пациента во время процедуры, что подтверждалось данными электроэнцефалограммы. Представленный случай дает основания для дальнейшего изучения возможности применения ксенона в терапии суперрефрактерного эпилептического статуса у детей.

Ключевые слова: суперрефрактерный эпилептический статус, ксенон, ингаляционная анестезия, судороги, ингаляционные анестетики, ребенок

✉ *Для корреспонденции:* Лазарев Владимир Викторович — д-р мед. наук, профессор, заведующий кафедрой детской анестезиологии и интенсивной терапии ФДПО ГБОУ ВПО «РНИМУ им. Н.И. Пирогова» МЗ РФ, Москва; e-mail: 1dca@mail.ru.

✉ *Для цитирования:* Лазарев В.В., Голубев Б.И., Брюсов Г.П., Цыпин Л.Е., Ильина Е.С., Холин А.А., Усачева Е.Л. Ксенон в терапии суперрефрактерного эпилептического статуса.

Xenon in the treatment of super-refractory status epilepticus. Case report

V.V. Lazarev¹, B.I. Golubev¹, G.P. Brusov², L.E. Tsypin¹,
E.S. Ilina², A.A. Holin¹, E.L. Usacheva²

¹ Pirogov Russian National Research Medical University, Moscow, Russia

² Russian Children's Clinical Hospital of Pirogov Russian National Research Medical University Moscow, Russia

Abstract

Tolerance to specific drug therapy may occur in the relief of epileptic status. One of the solutions this problem are use of volatile anesthetics, which have a number of negative properties in addition to positive effects. In the presented description of a clinical case of a super-refractory status epilepticus in a 5-year-old child, xenon, possessing the properties of a general anesthetic and having no negative side effects, was successfully used to relieve seizures. By inhalation of the xenon-oxygen mixture in the proportion of 60–70 % xenon and 30–40 % oxygen, it was possible to completely level the convulsive activity of the patient during the procedure, which was confirmed by electroencephalogram. The presented case gives grounds for further study of the possibility of using xenon in the treatment of super-refractory status epilepticus in children.

Keywords: super-refractory status epilepticus, xenon, inhalation anesthesia, convulsions, volatile anesthetics, child

✉ *For correspondence:* Vladimir V. Lazarev — M.D., Ph.D., Professor, Chairman of Pediatric Anesthesiology and Intensive Care Department of Pirogov Russian National Research Medical University of Health Ministry of the Russian Federation, Moscow; e-mail: 1dca@mail.ru

✉ *For citation:* Lazarev VV, Golubev BI, Brusov GP, Tsypin LE, Ilina ES, Holin AA, Usacheva EL. Xenon in the treatment of super-refractory status epilepticus. Case report. Annals of Critical Care. 2019;4:123–127.

✉ *Received:* 06.07.2019

✉ *Accepted:* 05.11.2019

Клинический случай. Вестник интенсивной терапии имени А.И. Салтанова. 2019;4:123–127.

✉ Поступила: 06.07.2019

📄 Принята к печати: 05.11.2019

DOI: 10.21320/1818-474X-2019-4-123-127

В терапии эпилептического статуса в 30 % случаев отмечается резистентность к применяемой специфической фармакотерапии антиконвульсивными препаратами в рамках существующих протоколов [1]. Это приводит к значительным затруднениям в подборе эффективных препаратов и их дозировок, режимов введения [2, 3]. Одним из методов купирования судорожного статуса у больных эпилепсией является применение общей анестезии с использованием внутривенных и ингаляционных анестетиков [4, 5]. Среди ингаляционных анестетиков применяются галогенизированные препараты второго и третьего поколения (изофлуран, севофлуран и десфлуран) [6, 7], которые могут оказывать двоякий эффект на головной мозг: как нейропротективный, так и нейротоксический [8]. К категории современных препаратов ингаляционной анестезии относится инертный газ ксенон (Xe), фактически лишенный токсических эффектов и имеющий нейропротективные свойства [9], что было аргументацией в принятии решения использовать данный анестетик в качестве средства для терапии у пациента с суперрефрактерным эпилептическим статусом. Применение препарата осуществлялось с получением информированного согласия представителей больного и получением одобрения локального этического комитета лечебного учреждения.

Ребенок А., 31.05.2013 г. р., родился на 36-й неделе (вес 2500 г, рост 48 см). Внутриутробно в третьем триместре беременности диагностирован порок развития ЦНС — вентрикуломегалия, гипоплазия мозолистого тела. С диагнозом: порок развития головного мозга, задержка психомоторного развития с элементами аутичного поведения, — с младенчества наблюдается неврологом.

Психомоторное развитие до дебюта приступов: контроль головы в вертикальном положении — 6 мес., переворачивается со спины на живот в 7 мес., ползает — в 9 мес., самостоятельно садится — 1 год, самостоятельная ходьба — 1 год 10 мес., словарный запас к 5 годам — 10 слов.

В апреле 2018 г. возник дебют судорог — фокальный моторный приступ при пробуждении — клонические подергивания левой руки. Приступ был купирован в отделении реанимации и интенсивной терапии (ОРИТ) по месту жительства. Стартовая терапия: вальпроевая кислота пролонгированного действия — 900 мг/сут (50 мг/кг/сут), леветирацетам — 500 мг/сут (27,8 мг/кг/сут). С началом приема леветирацетама (начат за 10 дней до госпи-

тализации) состояние пациента ухудшилось — ребенок практически перестал ходить.

В клинику ОСП «РДКБ» ФГБОУ ВО «РНИМУ им. Н.И. Пирогова» МЗ РФ ребенок поступил в психоневрологическое отделение для подбора специфической противосудорожной терапии. На момент госпитализации приступы были ежедневные в виде атипичных абсансов, атонические, гемиклонические левосторонние. Для оценки судорожной активности выполнена видеоконьютерная электроэнцефалограмма (видео-КЭЭГ). При бодрствовании были отмечены альфа- и сенсомоторный ритмы фрагментарные, дезорганизованные и дизритмичные. В левой височной и височно-теменной областях (доминирующий очаг) локализовались мультирегиональная эпилептиформная активность в виде пик-волновых и остро-медленноволновых разрядов, а также независимо в правой теменно-затылочно-задневисочной и центрально-височной и левой лобной и лобно-центральной областях. Индекс эпилептиформных разрядов варьировал в широких пределах от единичных до 70 % за эпоху, в целом — средний. Эпилептических приступов непосредственно до погружения в дрему не отмечалось. Во время дневного сна проявлялась мультирегиональная эпилептиформная активность в виде пик-волновых и остро-медленноволновых разрядов, локализованных в левой височной и височно-теменной области (доминирующий очаг), а также независимо в правой теменно-затылочно-задневисочной, центрально-височной, лобно-центральной и левой лобной и лобно-центральной областях. Индекс эпилептиформных разрядов в течение сна — выше среднего. Сон был модулирован по фазам, физиологические паттерны сна выражены. Появление фокальных эпилептических миоклоно-клоний в левой руке (преимущественно кисти) с последующим развитием вторично-генерализованного тонико-клонического приступа с гемиклоническим левосторонним акцентом длительностью до 2,5 минуты сопровождалось пробуждением ребенка. Приступ имел правополушарный генез в лобно-центрально-височных регионах с формированием вторично-генерализованного иктального паттерна (но с правополушарной латерализацией). По завершении приступа и погружении ребенка вновь в сон отмечались субклинические иктальные паттерны в левой лобно-центрально-височной области, а также временами — с реактивацией субклинических иктальных явлений в правой лобно-центральной области. На КЭЭГ были явления

фокального моторного эпилептического статуса миоклоно-клоний преимущественно левополушарного лобно-центрального генеза (с клиническими проявлениями в правых конечностях), а также возникали и контралатеральные иктальные паттерны (с фокальными моторными миоклоно-клоническими приступами в левой руке), проявлялось грубое диффузное дельта-замедление биоэлектрической активности (БЭА) с редукцией физиологических ритмов, отмечалось затылочно-височное D>S амплитудное преобладание дельта-форм. КЭЭГ-альфа-предшественник и сенсомоторный ритм были крайне фрагментарные, дезорганизованные и дизритмичные, проявлялось диффузное дельта-замедление БЭА, выявлялись региональные эпилептиформные пик-волновые и остро-медленно волновые разряды в левой теменной, левой лобно-центральной и правой лобно-центральной областях низкого индекса. Эпилептических приступов по ходу записи отмечено не было, хотя периодически возникали ранее отмеченные иктальные субклинические паттерны в виде аркообразной и пилообразной быстрой активности альфа-2 и -3 поддиапазона в правой и в левой лобно-центрально-передневисочной областях.

По сравнению с данными ранее выполненной КЭЭГ отмечалась положительная динамика в виде отсутствия клинически выраженных приступов, урежения субклинических иктальных явлений, снижения представленности и амплитуды фоновых эпилептиформных разрядов, появления физиологических форм активности (хотя и фрагментарных), фармакоиндуцированного эффекта препаратов бензодиазепинового ряда. Ребенок был вялый, сонливый, что расценивалось как побочный эффект клоназепама. При попытке снижения его дозы и введения карбамазепина 3 мг/кг в течение 2 дней возобновились приступы по типу гемиклонических с альтернативой стороны, отмена препарата эффекта не дала (рис. 1).

Несмотря на проводимое лечение и подбор специфической терапии, состояние ухудшалось. Частота приступов нарастала, они сопровождалась цианозом, нарушением дыхания, в связи с чем ребенок был переведен в отделение реанимации и интенсивной терапии (ОРИТ).

В отделении интенсивной терапии начато введение мидазолама в дозировках от 0,125 до 0,6 мг/кг. При этом явления эпилептического статуса сохранялись, хотя и с небольшим уменьшением экспрессии. В комплексе противосудорожной терапии была использована вальпроевая кислота в дозе 200 мг с последующим микроструйным введением 10 мг/кг. Однако при этом в течение 15 минут судорожная активность усилилась, на ЭЭГ появились регулярные пик-волновые комплексы (рис. 2). В последующем использовали внутривенное введение оксидибутирата натрия 30–60 мг/кг/ч (рис. 3) и тиопентала натрия 2–6 мг/кг/ч (рис. 4), на фоне которых отмечалась агрегация судорожной активности.

Динамика клинических проявлений на специфичную антиконвульсивную терапию свидетельствовала о наличии суперрефрактерного эпилептического статуса.




Рис. 1. ЭЭГ во время введения карбамазепина

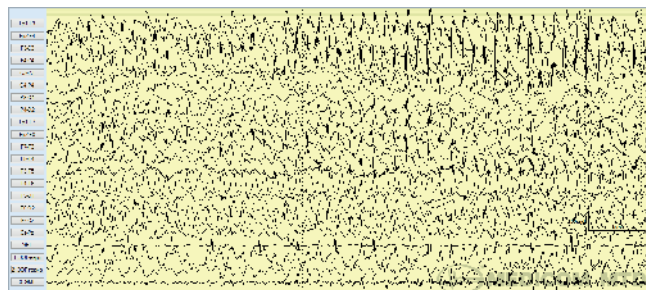


Рис. 2. ЭЭГ после введения болюса 200 мг вальпроевой кислоты

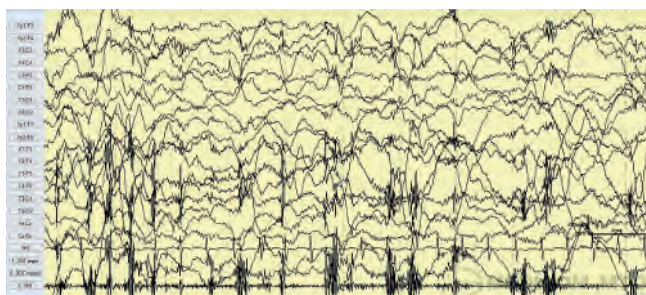


Рис. 3. ЭЭГ на фоне введения оксидибутирата натрия

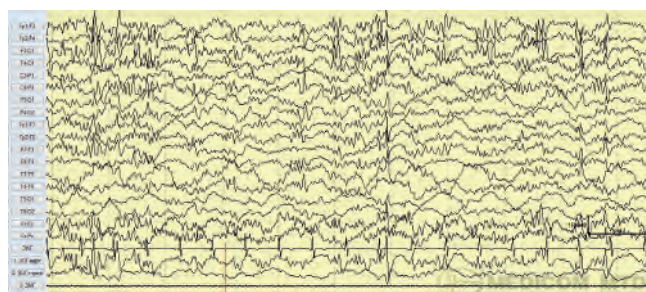


Рис. 4. ЭЭГ на фоне применения тиопентала натрия (6 мг/кг)

В связи с этим был рассмотрен вопрос об использовании ингаляционных анестетиков, и в частности ксенона, как наиболее безопасного с позиции возможных негативных побочных проявлений, встречающихся у галогенизированных анестетиков (изофлуран, десфлуран и др.).

Последовательно в течение трех дней было выполнено по одной процедуре длительностью 30 минут каждая

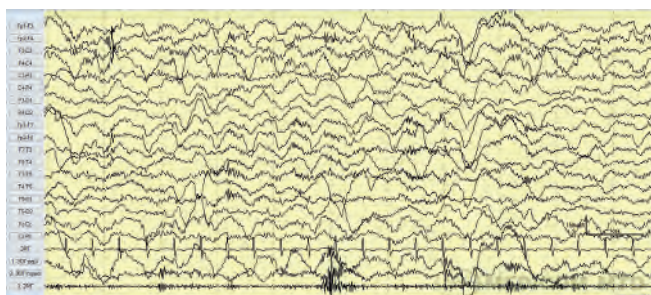


Рис. 5. ЭЭГ непосредственно перед началом ингаляции ксенона

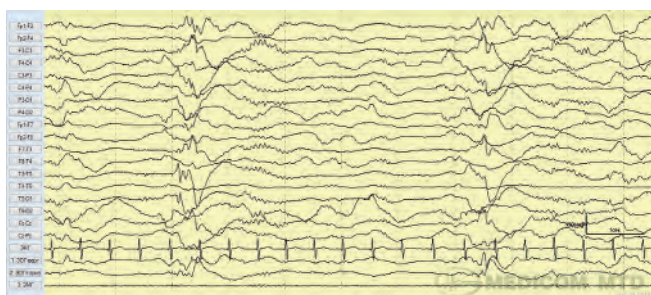


Рис. 6. ЭЭГ на фоне ингаляции ксенона (концентрация Xe в дыхательной газовой смеси 30 %)



Рис. 7. ЭЭГ на фоне ингаляции ксенона (концентрация Xe в дыхательной газовой смеси 60 %)

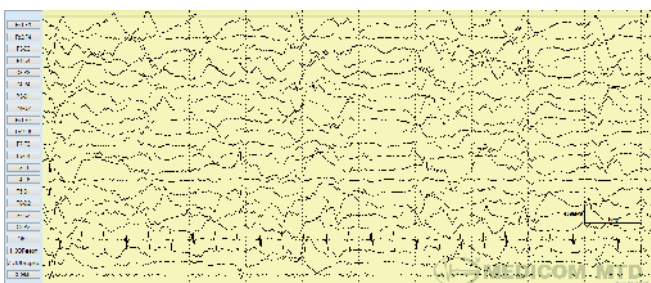


Рис. 8. ЭЭГ после окончания ингаляции ксенона (концентрация Xe в дыхательной газовой смеси 10 %)

ингаляции ксенон-кислородной смеси через наркозный аппарат Fabius (Dräger, Германия) с ксеноновой наркозной приставкой КНП-01 («Акела-Н», Россия). Ксенон со степенью очистки 99,9999 % использовали отечественного производства под торговой маркой «КсеМед», рег. № ЛС-000121, («Акела-Н», Россия). Процентное содержание ксенона и кислорода в ингалируемой газовой смеси оценивали с помощью газоанализатора, имеющегося в комплекте ксеноновой наркозной приставки «КНП-01».

В начале процедуры перед ингаляцией ксенона проводили денитрогенизацию с целью максимально снизить парциальное давление азота в крови, для чего по полукрытому дыхательному контуру наркозного аппарата подавался 100% O₂ потоком 6 л/мин на протяжении не менее 10 минут. Далее полукрытый дыхательный контур переводили в закрытый, поток кислорода уменьшали до 0,5 л/мин и в контур подавали ксенон 1,5–2,5 л/мин под непрерывным контролем процентного соотношения газов в дыхательной смеси. При достижении соотношения Xe:O₂ = 60%:40% скорость потока ксенона снижали до 0,2 л/мин. При заданных условиях в системе устанавливалось относительно равновесное состояние, при котором отмечалось медленное снижение Xe и увеличение O₂. Через 20 мин от начала процедуры подача Xe полностью прекращалась, и пациент оставшееся время дышал имеющейся газовой смесью в контуре с подачей в него только O₂ при потоке 0,5 л/мин. Процедуру заканчивали, переводя закрытый контур в полукрытый с подачей свежей газовой смеси при содержании O₂ 40–50 % и потоке 6 л/мин в течение не менее 10 минут. Общий расход ксенона во время одной процедуры составлял 2,5–3,0 литра.

Во время каждого сеанса терапии ксеноном проводился мониторинг ЭЭГ (рис. 5–8).

На фоне увеличения концентрации ксенона в ингаляционной смеси до 60 % в течение 20 мин отмечалась выраженная позитивная динамика в виде фрагментации и последующей полной редукции эпилептиформных паттернов на ЭЭГ с выходом в диффузную дельта-волновую активность, чередующуюся с фрагментами частичной супрессии (рис. 7). При прекращении ингаляции ксенон-кислородной смеси происходила реактивация разрядов с элементами супрессивно-взрывного паттерна (рис. 8).

Обсуждение

Суперрефрактерный эпилептический статус связан с высокими показателями смертности и осложнений, проявляющимися в серьезных повреждениях головного мозга, респираторных нарушениях, проблемах питания и т. п., в связи с чем требует интенсивного лечения в условиях ОРИТ. На сегодняшний день спектр используемых препаратов в терапии суперрефрактер-

ного эпилептического статуса достаточно широкий и включает в основном внутривенно вводимые препараты: бензодиазепины, барбитураты, вальпроаты, фенитоин, леветирацетам, кетамин, пропофол, топирамат, лакосамид, сульфат магния, кортикостероидные гормоны, пиридоксин и др. [10]. В профессиональной литературе можно встретить малочисленные сведения о применении и ингаляционных анестетиков в терапии суперрефрактерного эпилептического статуса [11]. В то же время, несмотря на их эффективность, авторы публикаций, посвященных применению изофлурана, севофлурана и десфлурана, указывают на высокую вероятность возникающих при этом побочных негативных эффектов в виде нарушения дыхания, токсического действия на печень, нарушения функции пищеварительной системы (атония кишечника) и др. Выраженные положительные клинические проявления на фоне применения ксенона свидетельствуют о наличии у него терапевтического эффекта в лечении подобных состояний. Несомненно, что длительность представленных процедур ингаляции ксенона следовало бы увеличить до нескольких часов или даже суток, что, к сожалению, осуществить не представлялось возможным ввиду значительной пока стоимости препарата.

Заключение

Полученный опыт применения ксенона в терапии суперрефрактерного эпилептического статуса, имеющиеся сведения о его положительных свойствах и фактически полное отсутствие негативных реакций позволяют считать целесообразным и перспективным дальнейшее изучение его возможного использования в купировании судорожной активности.

Информация об информированном согласии. Информированное согласие получено.

Конфликт интересов. Авторы заявляют об отсутствии конфликта интересов.

Вклад авторов. Лазарев В.В. — идея, организация, непосредственное проведение терапевтических процедур, общее руководство, редакторская правка при выполнении работы; Голубев Б.И., Брюсов Г.П., Цыпин Л.Е. — написание статьи в рамках профессиональной компетенции в области анестезиологии-реаниматологии, обработка материала, непосредственное проведение терапевтических процедур; Ильина Е.С., Холин А., Усачева Е.Л. — написание, редактирование статьи в рамках профессиональной компетенции в области неврологии.

Благодарности. Коллектив авторов выражает благодарность руководству и коллективу компании ООО «АКЕЛА», а также сотрудникам ГБУЗ «НИИ НДХиТ» ДЗ г. Москвы профессору Амчеславскому В.Г. и д-ру мед. наук Багаеву В.Г. за оказанную безвозмездную помощь и поддержку в лечении пациента.

ORCID авторов

Лазарев В.В. — 0000-0001-8417-3555
Голубев Б.И. — 0000-0002-6091-4782
Брюсов Г.П. — 0000-0003-2347-9803
Цыпин Л.Е. — 0000-0002-3114-8759
Ильина Е.С. — 0000-0002-5496-605X
Холин А.А. — 0000-0002-8728-1946
Усачева Е.Л. — 0000-0002-8122-7674

Литература/References

- [1] Brodie M.J., Besag F., Ettinger A.B., et al. Epilepsy, Antiepileptic Drugs, and Aggression: An Evidence-Based Review. *Pharmacol Rev.* 2016; 68(3): 563–602. DOI: 10.1124/pr.115.012021
- [2] Abend N.S., Bearden D., Helbig I., et al. Status Epilepticus and Refractory Status Epilepticus Management. *Semin Pediatr Neurol.* 2014; 21(4): 263–274. DOI: 10.1016/j.spen.2014.12.006
- [3] Marawar R., Basha M., Mahulikar A., et al. Updates in Refractory Status Epilepticus. *Crit Care Res Pract.* 2018; 2018: 9768949. DOI: 10.1155/2018/9768949
- [4] Smith D.M., McGinnis E.L., Walleigh D.J., Abend N.S. Management of Status Epilepticus in Children. *J Clin Med.* 2016; 5(4): 47. DOI: 10.3390/jcm5040047
- [5] Wilkes R., Tasker R.C. Intensive care treatment of uncontrolled status epilepticus in children: systematic literature search of midazolam and anesthetic therapies. *Pediatr Crit Care Med.* 2014; 15(7):632–639. DOI: 10.1097/PCC.0000000000000173
- [6] Mirsattari S.M., Sharpe M.D., Young G.B. Treatment of refractory status epilepticus with inhalational anesthetic agents iso-flurane and desflurane. *Arch Neurol.* 2004; 61(8):1254–1259. DOI: 10.1001/archneur.61.8.1254
- [7] Trinka E., Höfler J., Leitinger M., Brigo F. Pharmacotherapy for Status Epilepticus. *Drugs.* 2015; 75: 1499–1521. DOI: 10.1007/s40265-015-0454-2
- [8] Zuo Z. Are volatile anesthetics neuroprotective or neurotoxic? *Med Gas Res.* 2012; 2(1): 10. DOI: 10.1186/2045-9912-2-10
- [9] Law L.S., Lo E.A., Gan T.J. Xenon Anesthesia: A Systematic Review and Meta-Analysis of Randomized Controlled Trials. *Anesth Analg.* 2016; 122(3): 678–697. DOI: 10.1213/ANE.0000000000000914
- [10] Aroor S., Shravan K., Mundkur S.C., et al. Super-Refractory Status Epilepticus: A Therapeutic Challenge in Paediatrics. *J Clin Diagn Res.* 2017; 11(8): SR01–SR04. DOI: 10.7860/JCDR/2017/25811.10485
- [11] Abend N.S., Loddenkemper T. Management of pediatric status epilepticus. *Curr Treat Options Neurol.* 2014; 16(7): 301. DOI: 10.1007/s11940-014-0301-x