

Лечение дисфункции диафрагмы в послеоперационном периоде кардиохирургического вмешательства: обзор литературы и клинический случай

К.В. Паромов¹, Д.А. Свирский², М.Ю. Киров^{1,2}

¹ ГБУЗ Архангельской области «Первая ГКБ
им. Е.Е. Волосевич», Архангельск, Россия

² ФГБОУ ВО «Северный государственный медицинский
университет» Минздрава России, Архангельск, Россия

Реферат

АКТУАЛЬНОСТЬ. Диафрагмальная дисфункция в послеоперационном периоде ассоциируется с ухудшением качества жизни пациента, а также с повышением экономических затрат в связи с увеличением продолжительности респираторной поддержки и развитием потенциальных осложнений. Диафрагмальная дисфункция после кардиохирургических вмешательств отмечается у 10 % пациентов, однако часто она остается не диагностированной. Вместе с тем гистологические изменения в диафрагме, в частности мышечная атрофия, могут развиваться уже через 12 ч искусственной вентиляции легких. Терапевтические опции при слабости диафрагмы ограничены и зачастую неспецифичны. В аналитическом обзоре описаны терапевтические опции при вентилятор-ассоциированной диафрагмальной дисфункции и возможности электрической нейромодуляции диафрагмального нерва для ее купирования. **ЦЕЛЬ ИССЛЕДОВАНИЯ.** Улучшить функцию внешнего дыхания за счет применения электростимуляции диафрагмальных нервов на уровне шеи у пациентки с послеоперационной диафрагмальной дисфункцией. **МАТЕРИАЛЫ И МЕТОДЫ.** У пациентки (82 года) после планового протезирования аортального клапана диагностирована диафрагмальная дисфункция, которая привела к вентиляционной дыхательной недостаточности и потребовала продленной респираторной поддержки с несостоятельностью попыток отлучения от искусственной вентиляции. В комплексе терапии на 20, 22, 24 и 26-е сутки послеоперационного периода выполнены билатеральные 10-минутные сеансы электростимуляции диафрагмальных нервов на уровне шеи при ультразвуковой навигации. **РЕЗУЛЬТАТЫ.** После

Treatment option for diaphragm dysfunction after cardiac surgery: a review and a clinical case

K.V. Paromov¹, D.A. Svirskii², M. Yu. Kirov^{1,2}

¹ Volosevich First City Clinical Hospital, Arkhangelsk, Russia

² Northern State Medical University, Arkhangelsk, Russia

Abstract

INTRODUCTION. Dysfunction of diaphragm postoperatively is associated with worsened quality of life and increased health care costs due to prolonged respiratory support and morbidity. After cardiac operations, dysfunction of diaphragm can take place in up to 10 % of patients but often remains underdiagnosed. At the same time, histologically revealed changes, such as muscle atrophy in the diaphragm, start within 12 hours of mechanical ventilation. The therapy of diaphragm weakness is not well established and has a limited efficacy. Current analytic review describes therapeutic option for treatment ventilator-induced diaphragm dysfunction with emphasis on electric neuromodulation of phrenic nerve. **OBJECTIVE.** To optimize respiratory function by bilateral electrostimulation of phrenic nerves on the neck level in patient with diaphragm dysfunction after cardiac operation. **MATERIALS AND METHODS.** 82-year-old female patient after elective aortic valve replacement was diagnosed with dysfunction of diaphragm and respiratory failure. These changes caused the weaning failure from respirator and led to prolonged ventilator support. On the 20, 22, 24 and 26 days of postoperative period we performed invasive bilateral phrenic nerve stimulation on the neck level for 10 minutes with ultrasound navigation. **RESULTS.** After electrical modulation of phrenic nerves, diaphragm excursion, detected by ultrasound, was improved. After four procedures, duration of spontaneous breathing trial increased from 1 to 12 hours. On postoperative day 30, the patient was successfully weaned from respiratory support and decannulated without recurrent respiratory failure. There were no any complications during procedure, it was well-tolerated and associated

выполнения стимуляции диафрагмальных нервов отмечено увеличение амплитуды смещения диафрагмы во время дыхательного цикла, определяемое с помощью ультразвука. После четырех сеансов нейромодуляторного воздействия на диафрагмальные нервы длительность периодов спонтанного дыхания увеличилась с 1 до 12 ч; на 30-е сутки послеоперационного периода выполнено успешное отлучение пациентки от респиратора без рецидива дыхательной недостаточности. Данное воздействие не имело осложнений, субъективно хорошо переносилось пациенткой и сопровождалось положительным эмоциональным эффектом. **ВЫВОДЫ.** Применение стимуляции диафрагмальных нервов на уровне шеи может быть эффективным инструментом в оптимизации терапии диафрагмальной дисфункции при неэффективном отлучении пациента от респираторной поддержки.

КЛЮЧЕВЫЕ СЛОВА: диафрагма, диафрагмальный нерв, электростимуляция, отлучение от респираторной поддержки

* *Для корреспонденции:* Киров Михаил Юрьевич — д-р мед. наук, профессор, заведующий кафедрой анестезиологии и реаниматологии ФГБОУ ВО «Северный государственный медицинский университет» Минздрава России, Архангельск, Россия; e-mail: mikhail_kirov@hotmail.com

☑ *Для цитирования:* Паромов К.В., Свирский Д.А., Киров М.Ю. Лечение дисфункции диафрагмы в послеоперационном периоде кардиохирургического вмешательства: обзор литературы и клинический случай. Вестник интенсивной терапии им. А.И. Салтанова. 2022;3:57–68. <https://doi.org/10.21320/1818-474X-2022-3-57-68>

📧 *Поступила:* 31.01.2022

📧 *Принята к печати:* 01.06.2022

📧 *Дата онлайн-публикации:* 29.07.2022

with emotional improvement. **CONCLUSIONS.** Phrenic nerve stimulation on the neck level can be a valuable option in selected patients with respiratory failure and difficulties with ventilator weaning.

KEYWORDS: diaphragm, phrenic nerve, electrostimulation, ventilator weaning

* *For correspondence:* Mihail Yu. Kirov — MD, PhD, professor, Head of Department of Anesthesiology and Intensive Care, Northern State Medical University, Arkhangelsk, Russia; e-mail: mikhail_kirov@hotmail.com

☑ *For citation:* Paromov K.V., Svirskii D.A., Kirov M.Yu. Treatment option for diaphragm dysfunction after cardiac surgery: a review and a clinical case. Annals of Critical Care. 2022;3:57–68. <https://doi.org/10.21320/1818-474X-2022-3-57-68>

📧 *Received:* 31.01.2022

📧 *Accepted:* 01.06.2022

📧 *Published online:* 29.07.2022

DOI: 10.21320/1818-474X-2022-3-57-68

Введение

Термин «вентилятор-ассоциированная диафрагмальная дисфункция» введен в клиническую практику в 2004 г. Vassilakopoulos T. [1] при обсуждении проблем с отлучением ряда пациентов от респираторной поддержки. Частота встречаемости этого осложнения послеоперационного периода среди пациентов, получающих искусственную вентиляцию легких, достигает 20 % [2]. Среди возможных причин развития данного состояния можно в первую очередь выделить несостоятельность аппарата внешнего дыхания.

Как известно, диафрагма представляет собой мышцу, работа которой обеспечивает 2/3 инспираторного усилия, и, если одностороннее повреждение часто остается бессимптомным, двусторонняя дисфункция значительно нарушает работу внешнего дыхания. Диафрагма иннервируется передними ветвями 3, 4 и 5-го шейных спинномозговых нервов, которые формируют диафрагмальные нервы. Сформированный нерв проходит в нейрофасциальном пространстве между средней и передней лестничными мышцами. Далее, прикрытый спереди грудино-ключично-сосцевидной мышцей, он кранио-каудально следует по передней поверхности

передней лестничной мышцы к верхней апертуре, через которую проникает в грудную клетку. В средостении, проходя по боковой поверхности перикарда кпереди от корня легкого, нерв достигает диафрагмы, формируя дистальные двигательные ветви (рис. 1). Кроме диафрагмы, к основным дыхательным мышцам относят наружные межреберные и зубчатые мышцы, а также мышцы, поднимающие ребра. Вспомогательная дыхательная мускулатура представлена мышцами шеи, груди и спины. Все они получают эфферентную стимуляцию из различных сегментов спинномозговых нервов.

Среди причин снижения сократимости диафрагмы, т. е. непосредственно миопатической причины ее дисфункции, рассматривают оксидативный стресс и митохондриальные изменения в миофибриллах. Возникающие на этом фоне нарушения белкового синтеза приводят к атрофии диафрагмы, снижению ее функциональности и усугублению дыхательной недостаточности [3]. Степень выраженности дисфункции и скорость ее прогрессирования очень индивидуальны.

Есть данные, что уже через 12 ч после начала искусственной вентиляции легких в диафрагме обнаруживаются атрофические изменения, а значимое снижение ее функции может возникать через 48 ч респираторной поддержки с потенциалом для дальнейшего прогрессирования [3].

В кардиохирургической практике стоит помнить о возможном нейропатическом генезе диафрагмальной дисфункции при непосредственном интраоперационном повреждении [4]. Так, после неосложненных кардиохирургических вмешательств односторонняя дисфункция диафрагмы отмечается в 10% случаев, что зачастую не оказывает влияния на исход. Двусторонняя дисфункция отмечена в 2,3% случаев [5]. Один из последних ретроспективных обзоров указывает, что диафрагмальная дисфункция в кардиохирургии встречается преимущественно у пациентов после коронарного шунтирования, у которых среди сопутствующей патологии диагностирована артериальная гипертензия и повышение массы тела [6]. Функциональная неполноценность аппарата внешнего дыхания в кардиохирургии приводит к удлинению времени респираторной поддержки, повышению частоты реинтубаций, трахеостомий и неинвазивной вентиляции, а также к удлинению сроков госпитализации. При этом есть доказательства обратимости повреждения диафрагмального нерва, подтвержденного электрофизиологическим исследованием, и восстановления его функции в течение года наблюдения [7]. С учетом длительности периода восстановления проведения по поврежденному диафрагмальному нерву и невозможности полноценной реабилитации при несостоятельности аппарата внешнего дыхания очень важны своевременная диагностика и терапия этого состояния. Это особенно актуально на фоне продленной вентиляторной поддержки, которая повышает риск инфекционных осложнений и легочного

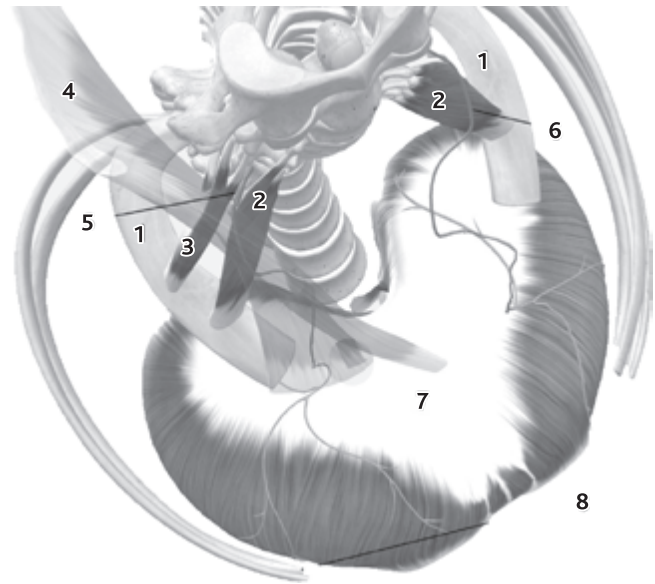


Рис. 1. Скелетотопическая анатомия диафрагмальных нервов: 1 — первое ребро; 2 — передние лестничные мышцы; 3 — правая средняя лестничная мышца; 4 — правая грудиноключично-сосцевидная мышца (прозрачная); 5 — правый диафрагмальный нерв; 6 — левый диафрагмальный нерв; 7 — диафрагма; 8 — ребра

Fig. 1. Anatomy of the phrenic nerves (scheme): 1 — first rib; 2 — scalenus anterior muscles; 3 — right scalenus medius muscle; 4 — right sternocleidomastoid muscle (faded); 5 — right phrenic nerve; 6 — left phrenic nerve; 7 — diaphragm; 8 — ribs

фиброза, что ассоциируется с госпитальной летальностью и увеличением расходов системы здравоохранения в послеоперационном периоде [8].

Среди методов диагностики дисфункции диафрагмы по-прежнему целесообразно рентгенографическое исследование, хотя в последнее время особый интерес представляют такие ультразвук-ассистированные методики, как определение толщины и экскурсии диафрагмы, а также индекса ее утолщения во время дыхательного цикла (рис. 2); тем не менее нормативы этих показателей остаются предметом дискуссий [2]. Считается, что экскурсия диафрагмы < 10–14 мм и ее утолщение < 20–36% во время дыхательного цикла указывают на диафрагмальную дисфункцию и являются предикторами несостоятельности отлучения от респиратора и экстубации [9]. Несмотря на различия в измеряемой при ультразвуковом исследовании толщине диафрагмы между мужчинами и женщинами, этот показатель признан простым и воспроизводимым в общей популяции [10].

Для оценки степени функциональной несостоятельности диафрагмы могут быть полезны определение максимального инспираторного давления, трансдиафрагмального давления, а также сомнография с оценкой качества сна и бодиплетизмография. Если первые два показателя доступны для мониторинга на респираторах экспертного класса, то последние (сомнография

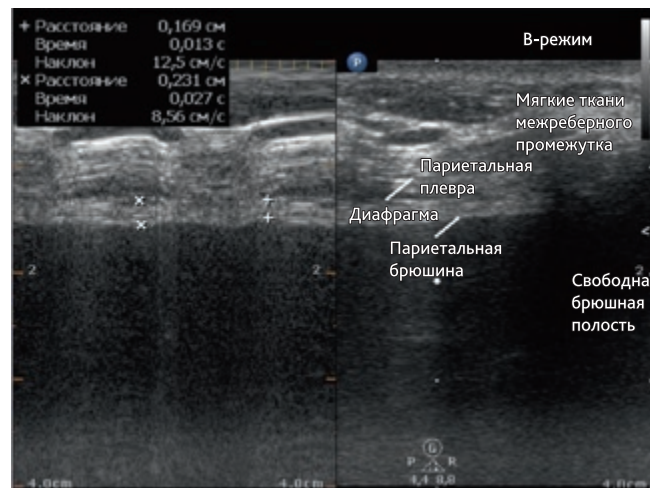
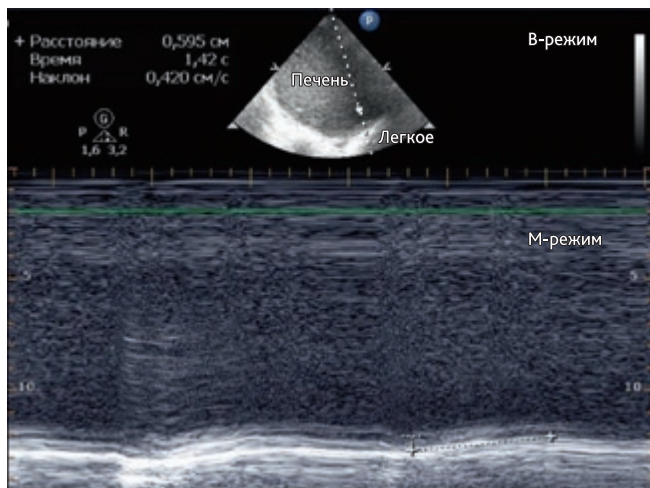


Рис. 2. Оценка с помощью ультразвука экскурсии (слева) и утолщения (справа) правого купола диафрагмы во время дыхательного цикла

Fig. 2. Evaluation of excursion (left) and thickening (right) of the diaphragm during respiratory cycle by ultrasound

и бодиплетизмография) малоинформативны в интенсивной терапии и используются в основном в терапевтической практике для оценки прогноза или определения показаний к имплантации стимулятора диафрагмы или ее пликации.

Терапевтические опции диафрагмальной дисфункции в раннем послеоперационном периоде ограничены купированием основной патологии, протективной респираторной поддержкой с сохранением паттерна спонтанного дыхания, стабилизацией нутритивного статуса и реабилитационными мероприятиями [11]. К профилактическим мерам, предупреждающим дисфункцию диафрагмы, относят купирование электролитных нарушений и гипоальбуминемии, в том числе при неконтролируемой почечной недостаточности и гипотиреозе. Кроме этого, следует избегать необоснованного использования пролонгированной седации, миорелаксантов и кортикостероидов, которые также могут усугубить это состояние [12]. В экспериментальных исследованиях на животных применение высоких доз витамина E, ацетилцистеина и ряда других антиоксидантов способствовало купированию оксидативного стресса и уменьшению степени атрофии диафрагмы при продленной искусственной вентиляции легких [13, 14], но в клинической практике эффективность их применения не доказана. Приемлемым профилем риска и пользы в терапии диафрагмальной дисфункции обладает осторожное использование малых доз теофиллина, поскольку кроме реологических эффектов, оказываемых на кровоснабжение диафрагмы, оно способствует улучшению бронхиальной проводимости, блокирует транслокацию провоспалительных молекул и сокращает выделение свободных радикалов [3]. На основании теоретической способности кальциевого сенситаизера левосимендана усиливать сократимость диафрагмы за счет увеличения аффинности сократительных белков и кальция, а также

результатов небольшого рандомизированного исследования на здоровых добровольцах, показавшего улучшение функции диафрагмы [15], для купирования дисфункции диафрагмы рассматривалось и назначение данного препарата. Однако отрицательные результаты ряда экспериментальных исследований [16] и недоказанная клиническая эффективность не позволяют внести это показание в инструкцию к препарату, что ограничивает его применение для улучшения сократимости диафрагмы. В настоящее время нарастает интерес к использованию стволовых клеток в качестве стресс-лимитирующей терапевтической стратегии при оксидативном стрессе различной этиологии, но их применение при вентилятор-ассоциированной диафрагмальной дисфункции остается предметом будущих исследований [3].

К доступным хирургическим методам купирования диафрагмальной дисфункции как причины дыхательной недостаточности относят пликацию диафрагмы, что приводит к увеличению альвеолярной вентиляции за счет опускания релаксированного купола диафрагмы [11]. Данный метод эффективен преимущественно при одностороннем поражении и не используется в сроке до 12 мес. от события, вызвавшего нарушения дыхания.

К перспективным методам терапии диафрагмальной дисфункции относят миостимуляцию имплантированными электродами и инвазивную стимуляцию диафрагмальных нервов [17], о которых речь пойдет ниже.

Электрическая стимуляция нейромодуляции

Изучение и улучшение нейрональной проводимости особенно актуально у пациентов со спинальной травмой,

которая внезапно нарушает или полностью прерывает нейромышечную проводимость. Исследования показывают, что при мультимодальном подходе к терапии можно улучшить регенерацию поврежденных аксонов, повысить мощность оставшихся нейрональных контактов и способствовать формированию новых связей; эти процессы называются нейропластичностью [18]. Для ускорения этих процессов и оптимизации нейрональной активности применяют методики нейромодуляции. Кроме фармакологических препаратов, для восстановления утраченных двигательных функций при спинальной травме с успехом применяются оптогенетическая модификация и периферическая электростимуляция, в том числе с синхронизацией по электроэнцефалограмме (ЭЭГ) и машинным интерфейсом. Периферическая электростимуляция в арсенале методик нейромодуляции является наиболее доступным и безопасным методом реабилитации, используемым и в домашних условиях [19]. Альтернативу транскутанным воздействиям составляют инвазивные методики электрической нейромодуляции.

Интерес к электрической нейромодуляции проявляли в прошлом для лечения электричеством головных болей и артритов. Научную основу электростимуляции заложил в XIX в. М. Фарадей. В последующие два столетия ее с успехом внедрили в разные медицинские специальности — от анестезиологии и неврологии до психиатрии, офтальмологии и нейрохирургии [20, 21]. В современной медицине электрическое воздействие на ткани и структуры относится к физиотерапевтическим вмешательствам, актуальность которых в век доказательной медицины подвергается критике. Ренессанс использования электростимуляции основан на положительных эффектах комплексной нейромодуляции у пациентов после травмы спинного мозга со стойкой утратой моторной и сенсорной функции [19] и доступности прикроватной визуализации нервов с помощью ультразвука. Диагностические исследования нервной проводимости возможны при транскутанном расположении активных электродов [12], но лечебное воздействие, особенно на миелинизированные нервные волокна, возможно лишь при близком контакте с нервом. С другой стороны, интимное расположение кончика иглы может вызвать повреждение периневрия у половины пациентов, поэтому непосредственный контакт с нервом нежелателен [23], а терапевтический эффект может быть достигнут за счет различных режимов электрического воздействия. Эти свойства возбудимости основаны на электрофизиологических характеристиках стимула, в частности реобазы, хронаксии и длительности воздействия. Так, реобаза для исключения повреждения структуры нерва не должна превышать 0,5 мА, хронаксия для крупных миелинизированных (Аα) нервных стволов, к которым относится диафрагмальный нерв, должна быть не более 0,05–0,1 мс, а длительность воздействия зависит от желаемого эффекта [24].

Электростимуляция нервных стволов оказывает модуляторное и трофическое действие на структуру нерва, что обеспечивает терапевтические эффекты купирования хронического болевого синдрома и нейропатической боли, однако частотные и амплитудные характеристики электростимуляции, а также ее оптимальная длительность до сих пор не определены [25].

Различают методы для постоянной и временной стимуляции диафрагмы. Имплантация диафрагмального миостимулятора на постоянной основе имеет экономические преимущества перед инвазивной вентиляцией легких лишь через 3–4 года использования [26], поэтому имплантируемые устройства с целью облегчения отлучения от механической вентиляции практически не применяются.

Для ускорения реабилитации после длительной искусственной вентиляции легких (ИВЛ) предложены временные трансвенозные системы для стимуляции диафрагмальных нервов. С учетом простоты их имплантации данная методика выглядит достаточно многообещающей, однако для рекомендаций к ее рутинному внедрению в клиническую практику пока недостаточно данных об эффективности [27]. Ряд авторов предлагает имплантировать интраоперационно к диафрагме электроды для временной электрокардиостимуляции, традиционно используемые при кардиохирургических вмешательствах. Предложенная методика имплантации электродов и ежедневная стимуляция диафрагмы увеличивают дыхательный объем в среднем на 37 %, что уменьшает ателектазирование легочной ткани и атрофию диафрагмы, нивелирует гиповентиляцию и способствует сокращению сроков респираторной поддержки у ряда пациентов [28], однако выбор таких больных остается предметом для дискуссии. Еще один из возможных методов — шейный доступ к диафрагмальным нервам для их электрической стимуляции, также показал свою безопасность и возможность применения [29, 30]. В целом физиотерапевтические воздействия, в частности электростимуляция диафрагмы, доказали свою эффективность, но клинический опыт использования этих методик ограничен единичными публикациями и небольшим количеством наблюдений.

Целью представления клинического случая является описание новой опции в арсенале анестезиолога-реаниматолога, а именно инвазивной нейромодуляции диафрагмального нерва методом непосредственной электростимуляции и его роли в ведении пациента с послеоперационной диафрагмальной дисфункцией.

Клинический случай

Пациентка (82 года, масса тела — 65 кг, рост — 155 см) поступила в кардиохирургическое отделение ГБУЗ АО «Первая ГКБ им. Е.Е. Волоsevич» (Архангельск) для плановой коррекции аортального порока сердца — стеноза аортального клапана тяжелой

степени. Значимой коморбидности, кроме артериальной гипертензии II степени, риска 4 и хронической болезни почек (скорость клубочковой фильтрации [СКФ] — 41 мл/мин), не отмечено. Аллергический анамнез благоприятный. Среди принимаемых препаратов пациентка указывает бета-блокаторы в малой дозе, дезагреганты — ацетилсалициловую кислоту и эпизодически — ингибиторы ангиотензин-превращающего фермента (иАПФ) под контролем артериального давления. Эпизодов диспноэ, одышки, мышечной слабости ранее не отмечала. Наследуемые заболевания у близких родственников отрицает.

16.11.2021 через срединную стернотомию выполнено плановое протезирование аортального клапана (биопротез Epic № 23) в условиях искусственного кровообращения и фармакоологической кардиоopleгии, наружное охлаждение сердца не использовалось. Явные интраоперационные предпосылки для холодового, ишемического и травматического повреждения нервов отсутствовали. Операция проведена в условиях анестезии севофлураном и фентанилом, ее продолжительность составила 180 мин, длительность искусственного кровообращения — 90 мин. Течение первых суток послеоперационного периода было неосложненным, после прохождения теста на спонтанное дыхание выполнена экстубация трахеи спустя 6 ч после завершения операции. В течение 1-х суток послеоперационного периода на фоне инсuffляции кислорода через носовые катетеры оксигенация не страдала, при контроле газового состава артериальной крови показатель парциального давления кислорода (P_{aO_2}) составлял 160–180 мм рт. ст. при гиперкапнии 46,8–50,5 мм рт. ст. При этом объективно и субъективно дыхательная недостаточность была компенсирована, уровень лактата составлял 1,5 ммоль/л, метаболических нарушений не было. При рентгенологическом исследовании органов грудной клетки очаговых и инфильтративных изменений в легких не выявлено, отмечены косвенные признаки гиповентиляции в нижнем отделе левого легкого. Латеральные синусы свободны, релаксации диафрагмы не отмечено.

Вместе с тем к концу 1-х суток нарастание усталости, гиповентиляции, гипоксемии и десатурации до 88 % потребовали подключения неинвазивной вентиляции легких с поддержкой давлением 10 см вод. ст. и положительным давлением в конце выдоха (ПДКВ) 5 см вод. ст. Толерантность к предложенному режиму респираторной поддержки в течение 40 ч постепенно уменьшалась. На 4-е сутки после операции (20.11.2021) пациентка была переведена на инвазивную искусственную вентиляцию через оротрахеальную трубку, а на 7-е сутки (23.11.2021) ей была выполнена трахеостомия в связи с отсутствием адекватного спонтанного дыхания и прогнозируемыми сложностями при отлучении от респираторной поддержки. Вентиляция легких при этом осуществлялась в режиме поддержки давлением

(+8... +12 см вод. ст.) со средним давлением в дыхательных путях 13 см вод. ст. и ПДКВ 4 см вод. ст., при этом дыхательный объем достигал 350–430 мл. Стабильные показатели газообмена и дыхательный комфорт обеспечивались при фракции кислорода 30 %. При попытке перевода на спонтанное дыхание отмечено парадоксальное дыхание — разнонаправленное движение грудной стенки и брюшной стенки во время дыхательного цикла, активное участие вспомогательной дыхательной мускулатуры.

Физикальная диагностика

При осмотре пациентка в сознании, контактна, комплаентна к проводимой терапии. Режим расширенный постельный, ортостатических реакций нет. На фоне ИВЛ в режиме спонтанного дыхания при поддержке давлением +12 см вод. ст. и ПДКВ 4 см вод. ст. при фракции кислорода 30 % дыхание равномерно проводится во все отделы легких, частота дыхательных движений (ЧДД) — 18/мин. Хрипов нет. Дыхательный объем — 340–400 мл, субъективно отмечает состояние дыхательного комфорта, но при тесте на спонтанное дыхание (уменьшении поддержки давлением) в течение 45–60 мин ЧДД нарастает до 30/мин, дыхательный объем уменьшается до 280–300 мл, при этом сатурация — 90–92 %, тахикардия — 110/мин, что сопровождается эмоциональным негативизмом и ажитацией.

Предварительный диагноз: 7-е сутки послеоперационного периода протезирования аортального клапана. Миопатия неуточненная. Острая вентиляционная дыхательная недостаточность.

Диагностические процедуры

Рентгенологические исследования органов грудной клетки в прямой проекции от 17.11, 18.11 и 22.11.2021 не выявили очаговых инфильтративных изменений в паренхиме легких и релаксации диафрагмы.

Компьютерная томография органов грудной клетки 17.11 (рис. 3) и 30.11.2021 также не выявила инфильтративных изменений в легочной ткани или гидроторакса, как и смещения куполов диафрагмы краниально.

22.11, 23.11, 02.12.2021 выполнены бронхоскопические санации, получено незначительное количество слизистой мокроты, деформации бронхиального дерева или признаков бронхообструкции не выявлено. Посевы мокроты трехкратно оказались без роста патологической микрофлоры.

Уровень маркеров воспаления в крови регрессировал, отмечен регресс лейкоцитоза с 19,1 до $8,2 \times 10^9$ /л и С-реактивного белка с 63 до 2 мг/л к 14-м суткам послеоперационного периода. Показатели газового состава артериальной крови в динамике представлены в табл. 1.

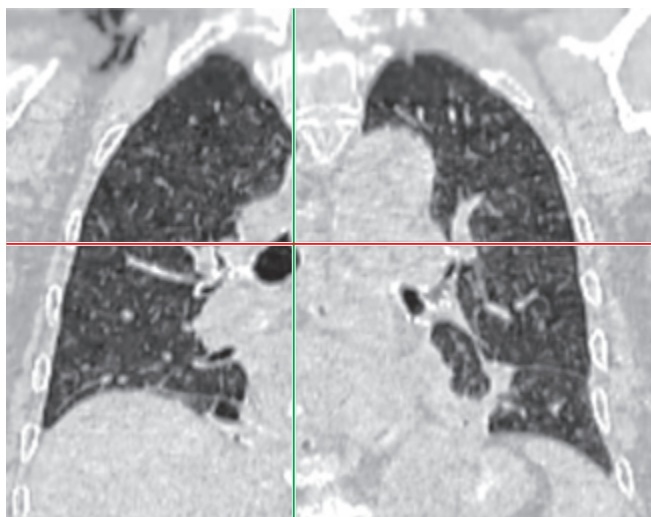


Рис. 3. Компьютерная томограмма органов грудной клетки во фронтальной плоскости

Fig. 3. Chest computer tomography scan in frontal plane

Неоднократные исследования соскоба со слизистой носоглотки и бронхоальвеолярного лаважа (тест на основе полимеразной цепной реакции (ПЦР) — 5580 РеаБест РНК SARS-CoV-2) на новую коронавирусную инфекцию 19.11, 23.11, 2.12.2021 отрицательные.

При ультразвуковом исследовании диафрагмы 30.11.2021 (линейный датчик L12-5, фазированный датчик S5-1, аппарат Philips CX-50) толщина диафрагмы составила 10 мм, экскурсия правого купола — 5 мм, индекс утолщения — 0%.

Уровень альбумина на фоне восстановления энтерального питания повысился с 26 (17.11.2021) г/л до 35 (3.12.2021) г/л, показатели электролитного состава крови, а также маркеры печеночной и почечной дисфункции находились в пределах референсных значений.

Пациентка проконсультирована неврологом, выполненная проба с неостигмином для исключения манифестации миастении оказалась отрицательной. Сила и тонус мышц конечностей симметричны, движения в конечностях в полном объеме, признаков очаговой неврологической симптоматики не выявлено. Нейромиографическое исследование и биопсия мышц оказались недоступными по техническим причинам.

По результатам консультации торакального хирурга данных о релаксации диафрагмы не выявлено, показаний к пликациям диафрагмы нет.

Выполнение спирографии оказалось невозможным в силу тяжести дыхательной недостаточности, измерение трансдиафрагмального давления недоступно.

Таблица 1. Динамика показателей артериальных газов в период реабилитации

Table 1. Arterial blood gases during rehabilitation in Intensive Care unit

Параметр	Дата										
	16.11	22.11	30.11	02.12	04.12	06.12	08.12	11.12	14.12	16.12	19.12
PaO ₂ , мм рт. ст.	178	87	71	85	105	86	111	78	98	111	96
PaCO ₂ , мм рт. ст.	46,8	45,9	46,9	43,3	42,0	40,9	35,9	39,9	36,9	40,4	42,2
AB, моль/л	18,0	28,1	26,7	26,2	23,6	22,4	22,3	23,5	22,2	23,2	24,0
pH	7,23	7,41	7,39	7,4	7,37	7,36	7,39	7,38	7,38	7,37	7,38
Лактат, моль/л	2,3	1,0	1,8	1,3	1,1	1,0	1,3	0,7	2,0	1,4	1,1
FiO ₂ , %	50	30	30	30	30	30	30	30	30	СД	СД

AB — концентрация бикарбоната; FiO₂ — фракция кислорода в кислородно-воздушной смеси на вдохе; PaCO₂ — парциальное напряжение углекислого газа в артериальной крови; PaO₂ — парциальное напряжение кислорода в артериальной крови; pH — водородный показатель; СД — спонтанное дыхание.

Клинический диагноз

Основное заболевание: склеродегенеративный аортальный порок сердца с формированием аортального стеноза тяжелой степени; 15-е сутки послеоперационного периода протезирования аортального клапана (биопротез Epic № 23).

Осложнения: послеоперационная двусторонняя диафрагмальная дисфункция; острая вентиляционная дыхательная недостаточность.

Сопутствующие заболевания: артериальная гипертензия II степени, риск 4; хроническая анемия легкой степени; хроническая болезнь почек IIIA степени.

Дифференциальная диагностика

В данном случае ведущим этиологическим фактором в развитии послеоперационной дыхательной недостаточности явилась диафрагмальная дисфункция. Описанная клиническая картина может возникать в результате дефекта любого участка нейромышечной оси: спинного мозга (С3–4–5) — диафрагмального нерва — нейромышечного соединения — диафрагмы [31]. Поражение спинного мозга исключено ввиду дисфункции исключительно в зоне иннервации диафрагмального нерва; парестезий, нарушения двигательных функций в зоне иннервации нервов, формирующих плечевое сплетение, не отмечено. Миастенические симптомы и проявления наследуемых заболеваний маловероятны ввиду хотя и двустороннего, но мооневрального поражения и изолированности нейропатии. Нейропатия диафрагмального нерва или его интраоперационное повреждение рассматривались как основные факторы патогенеза дисфункции, но уровень повреждения требовал дополнительного подтверждения.

Медицинские вмешательства

Дальнейшая неспецифическая терапия была направлена на реабилитацию, поддержание трофического статуса и профилактику инфекционных осложнений. В течение следующих 5–7 сут пациентка находилась в ясном сознании, была толерантна к расширению режима, смогла вертикализироваться, занималась с инструктором по лечебной физкультуре и восстановила пероральный прием пищи. Тем не менее попытки перевода на спонтанное дыхание и отлучения от аппарата в течение часа приводили к диспноэ и эмоциональному истощению. Со слов пациентки, с учетом отсутствия положительной динамики и субъективного восприятия бесперспективности лечения, стали появляться суицидальные мысли, и актуализировалось астено-депрессивное состояние.

После получения добровольного информированного согласия на 20-е сутки послеоперационного периода, с целью определения уровня поражения и состоятельности нервно-мышечной передачи, проведена билатеральная ультразвук-ассистированная инвазивная электростимуляция диафрагмальных нервов (рис. 4).

В условиях ультразвуковой навигации (аппарат Philips CX-50) верифицирован левый диафрагмальный нерв, между грудино-ключично-сосцевидной мышцей спереди и передней лестничной мышцей сзади. После предварительной обработки операционного поля спиртовым раствором хлоргексидина и местной анестезии места пункции 1% лидокаином 2,0 мл игла Stimuplex D 22G — 50 мм подведена к диафрагмальному нерву на фоне ультразвукового мониторинга. Игла заблаговременно подключена к катоду генератора импульсов Stimuplex, а анод размещен в проекции диафрагмы на передней грудной стенке. При базовой

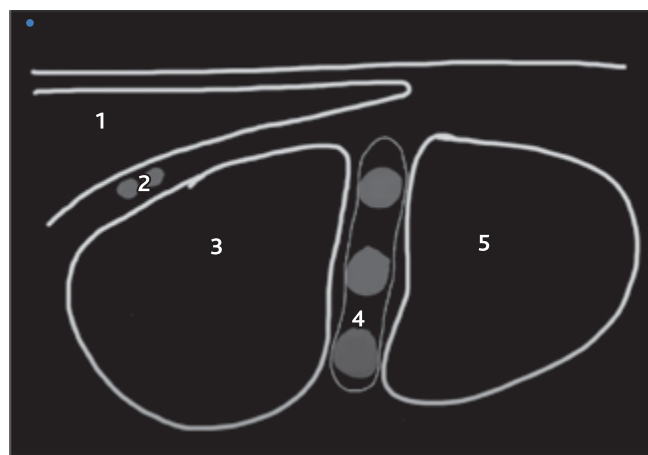
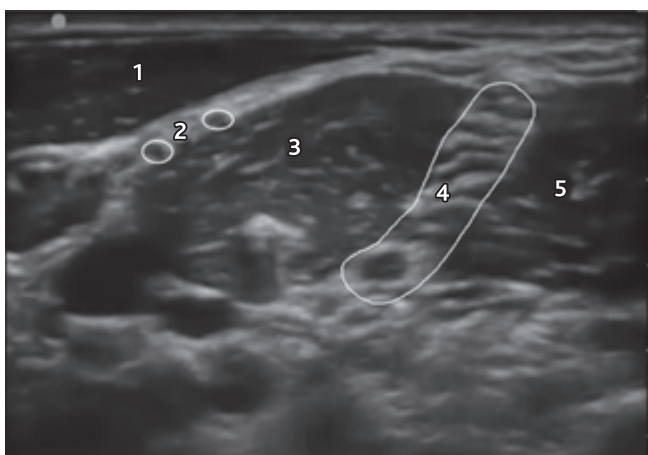


Рис. 4. Ультразвуковая анатомия (слева) и схема (справа) диафрагмального нерва на уровне шеи

1 — правая грудино-ключично-сосцевидная мышца; 2 — правый диафрагмальный нерв; 3 — правая передняя лестничная мышца; 4 — нейрофасциальное пространство с шейными корешками спинномозговых нервов C5, C6, C7; 5 — правая средняя лестничная мышца

Fig. 4. Ultrasound anatomy (left) and scheme (right) of the right phrenic nerve on the cervical level

1 — right sternocleidomastoid muscle; 2 — right phrenic nerve; 3 — right scalenus anterior muscle; 4 — neurofascial plane with C5, C6, C7 cervical roots; 5 — right scalenus medius muscle

силе тока 1 мА и частоте 1 Гц на основании парестезий и ультразвукового контроля верифицировали левый диафрагмальный нерв. При первичной стимуляции диафрагмального нерва помимо эмоционального эффекта отмечен прирост дыхательного объема, доставленного респиратором (Dräger Savina), с 430 до 600 мл при прежней поддержке давлением (10 см вод. ст.). В последующем пациентка отмечала, что в тот момент впервые с момента операции получилось сделать глубокий вдох. Измерение времени проведения импульса по диафрагмальному нерву было недоступно по техническим причинам. С учетом хорошего клинического эффекта от пробной стимуляции после гидродиссекции нерва и фиксации иглы в непосредственной близости от нерва в течение 10 мин выполнено нейромодуляторное воздействие на диафрагмальный нерв под контролем парестезий и субъективных ощущений токами с частотой 0,5–4 Гц и силой тока 1–4 мА. Такое же воздействие после предварительной укладки и обработки операционного поля проведено с контралатеральной стороны. Интервал между нейромодуляторными воздействиями слева и справа не превышал 5–7 мин. Экскурсия правого купола диафрагмы через 10 мин после воздействия составила 8 мм, левого — 10 мм, утолщения мышечной части диафрагмы при ультразвуковом мониторинге не отмечено. Клинический эффект от проведенной процедуры оказался временным — прирост дыхательного объема отмечен лишь во время стимуляции, при ее прекращении нивелировался, и параметры вентиляции возвращались к исходным. Тем не менее эмоциональный эффект от проведенной процедуры оказался более стойким, как и парестезии в области диафрагмы.

С учетом состоятельности нервно-мышечной передачи и положительного эффекта нейромодуляции решено продолжить процедуры в курсовом режиме. После повторения сеансов электрической нейростимуляции диафрагмальных нервов на 22, 24 и 26-е сут послеоперационного периода продолжительность эпизодов спонтанного дыхания достигла 12 ч/сут, улучшились сон и комплаентность к терапии. Субъективно пациентка отмечает повышение эмоционального фона и уменьшение одышки. Уже после деканюляции ввиду снижения качества и продолжительности сна, вынужденного положения ортопноэ на 32-е сутки послеоперационного периода решено провести пятый сеанс билатеральной нейростимуляции диафрагмальных нервов; клинический эффект процедуры положительный.

Динамика и исходы

На фоне комплекса проводимой терапии на 30-е сутки послеоперационного периода выполнена деканюляция трахеи, а на 33-е сутки пациентка была переведена в кардиохирургическое отделение, откуда выписана

в стабильном состоянии, без клиники дыхательной недостаточности.

Прогноз

С учетом восстановления нервно-мышечной проводимости до уровня, достаточного для обеспечения адекватного спонтанного дыхания, рецидив диафрагмальной дисфункции без дополнительного повреждающего фактора маловероятен. Через 1 мес. после выписки проведен телефонный опрос. Пациентка не испытывает одышки в состоянии покоя, способна совершать повседневную работу по дому и выходить на прогулки. Рекомендовано в дальнейшем выполнить контрольную спирографию или бодиплетизмографию для оценки функции внешнего дыхания и определения прогноза.

Мнение пациента

При беседе с пациенткой перед выпиской из стационара получен положительный отзыв о выполненном вмешательстве. По ее мнению, улучшение респираторной функции связано с сеансами нейростимуляции, поскольку при хорошей переносимости процедуры и отсутствии осложнений пациентка отмечала стойкий положительный эффект в виде субъективного ощущения «воздушного вдоха, как на улице, с запахом леса» и «прилива сил».

Обсуждение

Последние 20 лет возрастает интерес к диафрагмальной дисфункции в качестве причины дыхательной недостаточности и несостоятельности попыток отлучения от респираторной поддержки, однако в Международной классификации болезней актуального 10-го пересмотра (МКБ-10) это состояние не отражено. Согласно действующим профессиональным стандартам, не установлены компетенции специалистов, которые должны заниматься этой проблемой с точки зрения и диагностики, и лечения. Кроме того, нет однозначного мнения по объективизации степеней диафрагмальной дисфункции посредством ультразвуковой диагностики.

В своей практике мы столкнулись с невозможностью качественно оценить подвижность левого купола диафрагмы у конкретного пациента, особенно в раннюю фазу пищеварения, когда воздух в желудке ограничивает ультразвуковое окно. Оценка кинетики диафрагмы в динамике несколько субъективна и оператор-зависима, поскольку угол сканирования и точка установки датчика не всегда постоянны.

В случаях, когда в терапевтической практике встречается проблема диафрагмальной дисфункции и при

этом отсутствует возможность этиотропного лечения, как, например, при герпетическом поражении диафрагмального нерва [32], основной опцией остается симптоматическое использование неинвазивной вентиляции легких в декомпенсированных случаях или ожидание спонтанного восстановления функции внешнего дыхания [33]. Многие авторы указывают на низкий терапевтический потенциал медикаментозной терапии диафрагмальной дисфункции. Действительно, в описанном случае стандартная терапия в течение 2 нед. не принесла какого-либо существенного улучшения. Ввиду неэффективной послеоперационной реабилитации и потенциальной необратимости состояния нами было предложено экспериментальное нейромодулирующее воздействие, однако в связи с ограниченностью публикаций по этой проблеме и отсутствием единого подхода к нейростимуляции диафрагмы мы столкнулись с рядом проблем при проведении этой методики.

Электростимуляция нервно-мышечного проведения за счет плейотропных эффектов в отношении кровотока, метаболизма и функционирования диафрагмы является доступным средством профилактики ее дисфункции и коррекции контрактного дефицита. В настоящее время нет данных о безопасном и эффективном режиме воздействия. Подбор комфортного режима стимуляции диафрагмы подразумевает «тренировку» нервно-мышечного проведения с постепенным изменением силы тока и частоты стимуляции для обеспечения максимального ответа при хорошей переносимости воздействия, что требует времени и опыта. При избыточном электрическом воздействии на нерв можно вызвать его «оглушение», а порог стимуляции для достижения этого эффекта неясен, поэтому период адаптации может быть увеличен.

Большинство обзоров и серий случаев, доступных для поиска, указывают на эффективность стимуляции диафрагмы в качестве дополнения или в альтернативы искусственной вентиляции легких после необратимой спинальной травмы со стойким неврологическим дефицитом. С учетом актуальности проблемы диафрагмальной дисфункции после искусственной вентиляции легких у пациентов с трудностями при отлучении от респираторной поддержки целесообразно оценить возможность применения доступных методик с доказанной эффективностью у этой категории больных.

Терапия диафрагмальной дисфункции после даже непродолжительной вынужденной искусственной вен-

тиляции легких может значительно улучшить качество послеоперационной реабилитации, но требует междисциплинарного подхода при ее ведении [17].

Несмотря на описанные выше ограничения, положительный клинический эффект от вмешательства позволяет надеяться, что наш опыт является дополнительным аргументом для включения инвазивной электростимуляции диафрагмальных нервов в арсенал методик, используемых анестезиологом-реаниматологом при терапии диафрагмальной дисфункции у пациентов со сложностями при отлучении от респираторной поддержки.

Заключение

Представленный клинический случай описывает применение билатеральной инвазивной электростимуляции диафрагмальных нервов в комплексе терапии пациентки с диафрагмальной дисфункцией после планового протезирования аортального клапана. Несмотря на недостаточную стандартизацию, методика хорошо переносится пациентом, безопасна и эффективна. Таким образом, курсовое нейромодулирующее воздействие токами малой частоты и интенсивности на фоне дисфункции диафрагмы может уменьшать выраженность дыхательных нарушений, что способствует отлучению пациента от респираторной поддержки и ускорению послеоперационной реабилитации.

Конфликт интересов. Авторы заявляют об отсутствии конфликта интересов.

Disclosure. The authors declare that they have no competing interests.

Вклад авторов. Все авторы в равной степени участвовали в разработке концепции статьи, получении и анализе фактических данных, написании и редактировании текста статьи, проверке и утверждении текста статьи.

Author contribution. All authors according to the ICMJE criteria participated in the development of the concept of the article, obtaining and analyzing factual data, writing and editing the text of the article, checking and approving the text of the article.

Информированное согласие на публикацию. Авторы получили письменное согласие пациента на анализ и публикацию медицинских данных и фотографий.

Consent for publication. Written informed consent for publication was obtained from the patient.

ORCID авторов:

Паромов К.В. — 0000-0002-5138-3617
 Свирский Д.А. — 0000-0001-5798-9209
 Киров М.Ю. — 0000-0002-4375-3374

Литература/References

- [1] *Vassilakopoulos T., Petrof B.J.* Ventilator-induced diaphragmatic dysfunction. *Am J Respir Crit Care Med.* 2004; 169(3): 336–41. DOI: 10.1164/rccm.200304-489CP
- [2] *Dot I., Perez-Teran P., Samper M.-A., et al.* Disfuncion diafragmatica: una realidad en le paciente ventilado mecanicamente. *Arch Bronconeumol.* 2017; 53: 150–6.
- [3] *Liu Y.-Y., Li L.-F.* Ventilator-induced diaphragm dysfunction in critical illness. *Exp Bio Med (Maywood).* 2018; 243: 1329–37. DOI: 10.1177/1535370218811950
- [4] *Aguirre V.J., Sinha P., Zimmet A., et al.* Phrenic nerve injury during cardiac surgery: mechanisms, management and prevention. *Heart Lung Circ.* 2013; 22(11): 895–902. DOI: 10.1016/j.hlc.2013.06.010
- [5] *Базылев В.В., Парамонова Т.И., Вдовкин А.В.* Анализ положения и подвижности диафрагмы у взрослых с нормальной функцией легких до и после кардиохирургических вмешательств. Лучевая диагностика и терапия. 2017; (1): 53–63. DOI: 10.22328/2076-5343-2017-1-53-63 [*Bazylev V.V., Paramonova T.I., Vdovkin A.V.* Analysys of the position and mobility of the diaphragm in adults with normal lung function before and after cardiac surgery. *Diagnostic radiology and radiotherapy.* 2017; (1): 53–63. DOI: 10.22328/2076-5343-2017-1-53-63 (In Russ)]
- [6] *Laghlam D., Pierre Le M., Srouf A., et al.* Diaphragm dysfunction after cardiac surgery: reappraisal. *J Cardiothorac Vasc Anesth.* 2021; 35(11): 3241–7. DOI: 10.1053/j.jvca.2021.02.023
- [7] *Merino-Ramirez M.A., Juan G., Ramon M., et al.* Electrophysiological evaluation of phrenic nerve and diaphragm function after coronary bypass surgery: prospective study of diabetes and other risk factors. *J Thorac Cardiovasc Surg.* 2006; 132(3): 530–6.
- [8] *Huang M.C., Lu H.M., Chen L., et al.* Cost per QALY (quality-adjusted life year) and lifetime cost of prolonged mechanical ventilation in Taiwan. *PLoSOne.* 2012; 7: e44043. DOI: 10.1371/journal.pone.0044043
- [9] *Faysoil A., Mansencal N., Nguyen L.S., et al.* Diaphragm ultrasound in cardiac surgery: state of art. *Medicines (Basel).* 2022; 9(1): 5. DOI:10.3390/medicines9010005
- [10] *Carrillo-Esper R., Perez-Calatayud A.A., Arch-Tirado E., et al.* Standardization of sonographic diaphragm thickness evaluations in healthy volunteers. *Respir Care.* 2016; 61(7): 920–4. DOI:10.4187/respcare.03999
- [11] *Hanna L.M., De Losa R., Romeo N., Muruganandan S.* Diaphragm dysfunction: a comprehensive review from diagnosis to management. *Intern Med J.* 2021. DOI:10.1111/imj.15491
- [12] *Dres M., Goligher E.C., Heunks L.M.A., Brochart L.J.* Critical illness-associated diaphragm weakness. *Intensive Care Med.* 2017; 43(10):1441–52. DOI: 10.1007/s00134-017-4928-4
- [13] *Kim W.-Y., Lim C.-M.* Ventilator-Induced Diaphragmatic dysfunction: Diagnosis and role of pharmacological agents. *Respir Care.* 2017; 62(11): 1485–91. DOI: 10.4187/respcare.05622
- [14] *Agten A., Maes K., Smuder A., et al.* N-Acetylcystein protects the rat diaphragm from the decreased contractility associated with controlled mechanical ventilation. *Crit Care Med.* 2011; 39(4): 777–82. DOI: 10.1097/CCM.0b013e318206cca9
- [15] *Doorduyn J., Sinderby C.A., Beck J., et al.* The calcium sensitizer levosimendan improves human diaphragm function. *Am J Respir Crit Care Med.* 2012; 185(1): 90–5. DOI: 10.1164/rccm.201107-1268OC
- [16] *Schellekens W.-J.M., van Hees H.W.H., Linkels M., et al.* Levosimendan affects oxidative and inflammatory pathways in the diaphragm of ventilated endotoxemic mice. *Crit Care.* 2015; 19(1): 69. DOI: 10.1186/s13054-015-0798-8
- [17] *Бабаев М.А., Быков Д.Б., Бирг Т.М. и др.* ИВЛ-индуцированная дисфункция диафрагмы (обзор). Общая реаниматология. 2018; 14(3): 82–103. DOI: 10.15360/1813-9779-2018-3-82-103 [*Babaev M.A., Bykov D.B., Birg T.M., et al.* Ventilator-induced diaphragm dysfunction (Review). *General Reanimatology.* 2018; 14(3): 82–103. DOI: 10.15360/1813-9779-2018-3-82-103 (In Russ)]
- [18] *Hutson T.H., Giovanni S.D.* The translational landscape in spinal cord injury: focus on neuroplasticity and regeneration. *Nat Rev Neurol.* 2019; 15(12): 732–45. DOI: 10.1038/s41582-019-0280-3
- [19] *Zhang H., Liu Y., Zhou K., et al.* Restoring sensorimotor function through neuromodulation after spinal cord injury: progress and remaining challenges. *Front Neurosci.* 2021; 15: 749465. DOI: 10.3389/fnins.2021.749465
- [20] *Ottestad E., Orlovich D.S.* History of Peripheral Nerve Stimulation — Update for the 21st Century. *Pain Med.* 2020; 21(Suppl. 1): S3–S5. DOI: 10.1093/pm/pnaa165
- [21] *Thompson D.M., Koppes A.N., Hardy J.G., Schmidt C.E.* Electrical stimuli in the central nervous system microenvironment. *Annu Rev Biomed Eng.* 2014; 16: 397–430. DOI: 10.1146/annurev-biogen-121813-120655
- [22] *Войтенков В.Б., Команцев В.Н., Екушева Е.В. и др.* Комплексное нейрофизиологическое и ультразвуковое исследование диафрагмального нерва в норме и при различных патологических состояниях. Российский неврологический журнал. 2019; 24(3): 5–9. DOI: 10.30629/2658-7947-2019-24-3-5-9 [*Voitenkov V.B., Komantsev V.N., Ekusheva E.V., et al.* Neurophysiology and ultrasound in the evaluation of phrenic nerve in normal and pathologic conditions. *Russian Neurological Journal (Rossiyskiy Nevrologicheskiy Zhurnal).* 2019; 24(3): 5–9 (In Russ)] DOI: 10.30629/2658-7947-2019-24-3-5-9
- [23] *Albrecht E., Kirkham K.R., Taffe P., et al.* The maximum effective needle-to-nerve distance for ultrasound-guided interscalene block: an exploratory study. *Reg Anesth Pain Med.* 2014; 39(1): 56–60.
- [24] *Dalrymple P., Chelliah S.* Electrical nerve locators. *Continuing Education in Anesthesia Critical Care & Pain.* 2006; 6(1): 32–6. DOI: 10.1093/bjaceaccp/mki065
- [25] *Deer T., Naidu R., Strand N., et al.* A review of the bioelectronic implications of stimulation of the peripheral nervous system for chronic pain conditions. *Bioelectron Med.* 2020; 6: 9. DOI: 10.1186/s42234-020-00045-5
- [26] *Hirschfeld S., Luukkaala E.G., Baer G.A.* Mechanical ventilation or phrenic nerve stimulation for treatment of spinal cord injury-induced respiratory insufficiency. *Spinal Cord.* 2008; 46(11): 738–42. DOI: 10.1038/sc.2008.43

- [27] *Khasawneh M., Silverman E., Tornatore M., et al.* Transvenous diaphragmatic neurostimulator to assist ventilator weaning in hospitalized patients with COVID-19. *Chest.* 2021; 160(4): A1041. DOI 10.1016/j.chest.2021.07.965
- [28] *Onders R., Markovitz A., Ho V.P., et al.* Completed FDA feasibility trial of surgical placed temporary diaphragm pacing electrodes: A promising option to prevent and treat respiratory failure. *Am J Surg.* 2018; 215(3): 518–21. DOI: 10.1016/j.amsurg.2017.10.054
- [29] *Headley D.B., Martins A.G., McShane K.J., et al.* Diaphragm pacing using the minimally invasive cervical approach. *J Spinal Cord Med.* 2021; 7: 1–9. DOI:10.1080/10790268/2021/1940794
- [30] *Padmanaban V., Payne R., Corbani K., et al.* Phrenic nerve stimulator placement via the cervical approach: technique and anatomic considerations. *Oper Neurosurg (Hagerstown).* 2021; 21(3): E215–E220. DOI: 10.1093/ons/opab047
- [31] *Dube B.-P., Dres M.* Diaphragm dysfunction: diagnostic approaches and management strategies. *J Clin Med.* 2016; 5(12):113. DOI 10.3390/jcm5120113.
- [32] *Шарова Н.В., Черкашин Д.В., Макиев Р.Г. и др.* Одышка в практике терапевта: развитие пареза диафрагмы у больного бронхиальной астмой. *Доктор.Ру.* 2021; 20(11): 77–81. DOI: 10.31550/1727-2378-2021-20-11-77-81 [*Sharova N.V., Cherkashin D.V., Makiev R.G., et al.* Dyspnoe in General Medicine: Diaphragm Paresis in a patient with bronchial asthma. *Doctor.Ru.* 2021; 20(11): 77–81. DOI: 10.31550/1727-2378-2021-20-11-77-81 (In Russ)]
- [33] *Мищук Н.Е.* Нарушения функции диафрагмы. *Ліки України. Medicine of Ukraine.* 2016; 7–8(203–204): 48–54. [*Mishhuk N.E.* Diaphragm function disturbances. *Ліки України. Medicine of Ukraine.* 2016; 7–8(203–204): 48–54. (In Russ)]