

Первый случай кесарева сечения у беременной во время экстракорпоральной мембранной оксигенации в Российской Федерации

А.А. Скопец^{1,2}, А.С. Жаров¹, С.И. Потапов¹,
Е.С. Афонин¹, М.Д. Андреева², Т.В. Галдина¹,
Л.В. Шульженко^{1,2}, Е.В. Безух¹, В.А. Порханов^{1,2}

¹ ГБУЗ «Научно-исследовательский институт — Краевая клиническая больница № 1 им. проф. С.В. Очаповского» МЗ КК, Краснодар, Россия

² ФГБОУ ВО «Кубанский государственный медицинский университет» МЗ РФ, Краснодар, Россия

Реферат

22-летняя беременная женщина (34,6 нед. беременности) с A(H1N1) грипп-ассоциированным острым респираторным дистресс-синдромом (ОРДС) была госпитализирована в отделение интенсивной терапии. Через 2 ч после поступления пациентка была подключена к бедренно-яремной вено-венозной экстракорпоральной мембранной оксигенации (ЭКМО). На 2-й день поддержки ЭКМО в связи с началом родовой деятельности и угрозой для жизни матери и плода было принято решение о выполнении кесарева сечения (КС) без прекращения ЭКМО. Кесарево сечение было выполнено под общей анестезией, через 2 ч после прекращения инфузии гепарина. Была извлечена недоношенная девочка весом 2380 г. Интраоперационный период осложнился атоническим маточным кровотечением, потребовавшим гистерэктомии. На 16-й день пациентка была успешно отлучена от ЭКМО и выписана через 11 дней. Новорожденный был выписан из клиники в удовлетворительном состоянии через 24 дня с весом 2860 г. Это первый в РФ случай успешного применения ЭКМО и экстренной операции КС во время ЭКМО у беременной женщины с ОРДС вследствие осложнения гриппа A(H1N1).

Ключевые слова: грипп, беременность, ЭКМО, кесарево сечение

✉ Для корреспонденции: Скопец Александр Алексеевич — канд. мед. наук, заведующий отделением анестезиологии и реанимации № 2 ГБУЗ «Научно-исследовательский институт — Краевая клиническая больница № 1 им. проф.

The first case of Cesarean section in a pregnant woman during extracorporeal membrane oxygenation (ECMO) in Russia

A.A. Skopets^{1,2}, A.S. Zharov¹, S.I. Potapov¹, E.S. Afonin¹,
M.D. Andreeva², T.V. Galdina¹, L.V. Shulzhenko^{1,2},
E.V. Bezukh¹, V.A. Porhanov^{1,2}

¹ State Public Health Budget Institution Scientific Research Institute — Ochapovsky Regional Clinic Hospital of Krasnodar Region Public Health Ministry, Krasnodar, Russia

² State Budgetary educational institution of higher professional education Kuban State Medical University of the Ministry of Healthcare of the Russian Federation, Krasnodar, Russia

Abstract

A 22-year-old pregnant woman (34.6 weeks of pregnancy) with A(H1N1) influenza-associated acute respiratory distress syndrome was admitted to the intensive care unit. Results. The patient was connected to femoral-jugular veno-venous extracorporeal membrane oxygenation (ECMO) 2 hours after admission. On the 2nd day of ECMO support, in connection with the beginning of labor activity and a threat to the life of the mother and fetus, the decision was made on the implementation of caesarean section (CS) without the termination of ECMO. CS was performed under general anesthesia, 2 hours after discontinuation of heparin infusion. Were extracted a premature baby girl, weighing 2380 g. Intraoperative period was complicated by atonic uterine bleeding, requiring a hysterectomy. On the 16th day the patient was successfully weaned from ECMO and was discharged after 11 days. The newborn was discharged from the clinic in a satisfactory condition after 24 days with a weight of 2860 g. Conclusion. This is the first case in Russia of successful use of ECMO and emergency cesarean section (CS) during ECMO in a pregnant woman with acute respiratory distress syndrome (ARDS) due to complications of influenza A(H1N1).

Keywords: flu, pregnancy, extracorporeal membrane oxygenation, cesarean section

✉ For correspondence: Alexander A. Skopets — M. D., Head of Department of Anesthesia and intensive care #2 Scientific Research Institute — Ochapovsky Regional Clinic Hospital,

С.В. Очаповского», Краснодар; доцент кафедры анестезиологии, реаниматологии и трансфузиологии ФПК и ППС ФГБОУ ВО «Кубанский государственный медицинский университет» МЗ РФ; e-mail: als kop1961@mail.ru

✉ *Для цитирования:* Скопец А.А., Жаров А.С., Потапов С.И., Афонин Е.С., Андреева М.Д., Галдина Т.В., Шульженко Л.В., Безух Е.В., Порханов В.А. Первый случай кесарева сечения у беременной во время экстракорпоральной мембранной оксигенации в Российской Федерации. Вестник интенсивной терапии имени А.И. Салтанова. 2019;3:90–97.

✉ *Поступила:* 14.08.2019

☐ *Принята к печати:* 03.09.2019

associate professor of the Department of Anesthesiology, Reanimatology and Transfusiology of the Kuban State Medical University, Krasnodar; e-mail: als kop1961@mail.ru

✉ *For citation:* Skopets AA, Zharov AS, Potapov SI, Afonin ES, Andreeva MD, Galdina TV, Shulzhenko LV, Bezukh EV, Porhanov VA. The first case of Cesarean section in a pregnant woman during extracorporeal membrane oxygenation (ECMO) in Russia. Article. Annals of Critical Care. 2019;3:90–97.

✉ *Received:* 14.08.2019

☐ *Accepted:* 03.09.2019

DOI: 10.21320/1818-474X-2019-3-90-97

Причиной пандемии 2009 г. был вирус гриппа А(Н1N1). Как и при сезонном гриппе, пандемический вирус А(Н1N1) несет в себе риск серьезных осложнений, требующих лечения в отделении интенсивной терапии [1]. В группу риска развития таких осложнений были включены беременные и послеродовые женщины [2, 3]. Беременность связана с иммунологическими изменениями, повышенной респираторной нагрузкой, снижением функциональной остаточной емкости легких и онкотического давления — все это является предрасполагающими факторами для тяжелых осложнений у беременных и родильниц при воздействии респираторной инфекции, вызванной вирусом гриппа [2–5]. Первичная вирусная пневмония, которая приводит к развитию респираторного дистресс-синдрома у взрослых (ОРДС), является наиболее серьезным осложнением гриппа. Лечение ОРДС должно быть комплексным и включать фармакологическую (противовирусную и антибактериальную терапию) и нефармакологическую стратегии (протективная вентиляция, рекрутинговые маневры, вентиляция на животе) и терапию, дополняющую искусственную вентиляцию легких — оксид азота, высокочастотную вентиляцию и экстракорпоральную мембранную оксигенацию (ЭКМО) [6].

О применении ЭКМО у акушерских пациенток свидетельствуют лишь ограниченные данные, и в основном они относятся к вено-венозной экстракорпоральной мембранной оксигенации (ВВ-ЭКМО). Недавно Moore et al. [19] получили доказательства поддержки ЭКМО во время беременности (за исключением послеродового периода). Авторами было выявлено всего 45 случаев: 41 ВВ-ЭКМО и только 4 вено-артериальной экстракорпоральной мембранной оксигенации (ВА-ЭКМО). Общие показатели выживаемости матерей и плодов составили 77,8 и 65% соответственно. Эти данные в основном отражают результаты ВВ-ЭКМО, поскольку сообщения о ВА-ЭКМО крайне редки.

Показаниями для ЭКМО являются тяжелые ОРДС, послеродовой кардиогенный шок и эмболия околоплодными водами [5]. В большинстве исследований антикоагуляция для ЭКМО у беременных и послеродовых поддерживается на низком терапевтическом уровне и регулируется по активированному частичному тромбопластиновому времени (АЧТВ) и активированному времени свертывания (АВС). До настоящего времени консенсуса по этому вопросу не достигнуто. Оптимальный диапазон для поддержания антикоагуляции находится в пределах АВС 140–220 с и АЧТВ 50–80 с [23, 24].

В различных исследованиях наиболее распространенные участки кровотечений находились вокруг трахеостом и мест канюляции сосудов [24–28]. В нескольких случаях сообщалось о легких и умеренных послеродовых вагинальных кровотечениях, с одним сообщением о катастрофическом послеродовом кровотечении [29, 30]. В большинстве отчетов [24–30] для поддержания оптимального кровотока и гематокрита выше 30% проводилось переливание крови и свежезамороженной плазмы.

Абляция аритмии и клапанная коррекция сердца также проводились на ЭКМО [31–33]. 27 пациенток с тяжелым кровотечением, включая легочное и послеродовое, лечились с помощью ЭКМО с благоприятными исходами, что указывает на достаточную безопасность данной технологии в настоящее время [23].

Существует дискуссия о влиянии состояния плода на время начала ЭКМО. Должны ли показатели страдания плода (такие, как тахикардия, брадикардия, потеря/уменьшение спонтанных движений и рефлекс глотания), в дополнение к материнской гипоксии, представлять собой дополнительные факторы в пользу старта ЭКМО? ЭКМО можно рассматривать как стратегию по улучшению состояния матери и в то же время сохранять жизнеспособность недоношенных плодов. Такая стратегия может быть оправдана ожидаемым улучшением состояния плода через лучшую

материнскую оксигенацию [21], ограниченный риск гинекологических кровотечений и осложнений при имплантации ЭКМО. Ретроспективное наблюдение пациенток, зарегистрированных в ранее опубликованных случаях, предоставит дополнительную полезную информацию о физическом и интеллектуальном развитии младенцев, а также выявит корреляцию с длительностью внутриутробного воздействия тяжелой гипоксии до начала ЭКМО [21].

Основываясь на ограниченном опыте и обзоре доступной литературы, Sharma et al. [5] считают, что ЭКМО может безопасно использоваться у надлежащим образом отобранных беременных и родильниц с тяжелыми кардиореспираторными нарушениями. Для повышения шансов выживаемости матери и плода они рекомендуют раннюю консультацию беременных с тяжелыми формами кардиореспираторных заболеваний с центром ЭКМО.

К сожалению, до настоящего времени ЭКМО в РФ продолжает оставаться редкостью, а количество случаев применения ЭКМО в перипартальном периоде за 20-летний период едва достигает 20 случаев (собственные данные). В доступной литературе и в базе данных общества РОСЭКМО мы не нашли случаев использования ЭКМО у беременных женщин в нашей стране.

В настоящем сообщении мы представляем первый в РФ случай успешного применения ЭКМО и экстренной операции кесарева сечения (КС) во время проведения ЭКМО у беременной женщины с ОРДС вследствие осложнения гриппа А(Н1N1).

Презентация случая

17 февраля 2019 г. в 17 ч 30 мин 22-летняя женщина с первой беременностью (34 нед. и 6 дней гестации), индекс массы тела — 19 кг/м², находящаяся на механической вентиляции легких вследствие симптомов острой дыхательной недостаточности, госпитализируется в отделение анестезиологии и реанимации № 2 НИИ-ККБ № 1 переводом из отделения анестезиологии и реанимации центральной районной больницы края. Пациентка болеет в течение 1 суток. Заболевание началось с появления признаков острой инфекции верхних дыхательных путей — одышки, слабости, сухого кашля и лихорадки до 38,1 °С. При поступлении в реанимацию: в крайне тяжелом состоянии, под анальгезией, интубирована, на искусственной вентиляции легких. Параметры механической вентиляции: контролируемая принудительная вентиляция; объемный контроль; фракция вдыхаемого кислорода (FiO₂) — 1,0; положительное давление в конце выдоха (РЕЕР) — 12 см вод. ст.; дыхательный объем (TV) — 350 мл; частота дыхания (RR) — 20 в мин, с давлением плато в дыхательных путях (Pplat) — 29 см вод. ст. и комплайансом — 20,6 мл/см вод. ст. Артериальное дав-

ление — 120/60 мм рт. ст. на фоне инфузии адреналина 0,15 мкг/кг/мин, синусовая тахикардия — 146 уд./мин, диурез — 50–60 мл в час, температура тела — 37,6 °С. Ослабленное везикулярное дыхание и влажные гудящие хрипы над обоими полями легких. При исследовании кислотно-щелочного состояния и газов артериальной крови обнаруживается тяжелая гипоксемия с индексом оксигенации PaO₂/FiO₂ 100,0 мм рт. ст., pH 7,317, PaCO₂ 39 мм рт. ст. Уровень лактата — 3,3 ммоль/л. BE –7,8 ммоль/л. А-а градиент равен 563 мм рт. ст. Индекс оксигенации — 16,1. Компьютерная томография (КТ) грудной клетки подтверждает наличие двусторонней полисегментарной пневмонии (рис. 1).

Лабораторные исследования показывают повышенные уровни воспалительного ответа (С-реактивный белок [СРБ] — 95,6 мг/л, *n* < 8,0 мг/л) и инфекционных параметров (прокальцитонин [ПКТ] — 9,94 нг/мл, *n* < 0,5 нг/мл). Консультация акушера-гинеколога не выявляет признаков акушерской патологии. Принимается решение о продолжении вынашивания беременности.

Пневмония предполагается как осложнение, вызванное вирусом гриппа А(Н1N1); начинается лечение осельтамивиром и эмпирически — меропенемом и азитромицином.

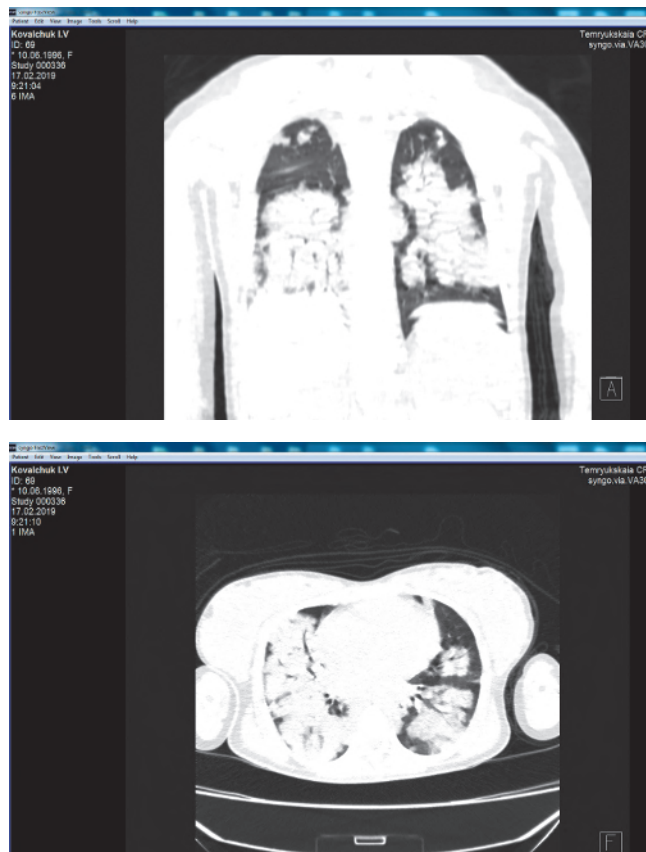

Рис. 1. Компьютерная томограмма грудной клетки при поступлении

Оценка легочного повреждения по шкале Муггау составила 3 балла, что указывало на ОРДС и необходимость поддержки в виде экстракорпоральной мембранной оксигенации. Принято решение о помещении больной на бедренно-яремную вено-венозную ЭКМО.

В условиях катетеризационной лаборатории под рентгеноскопическим контролем с помощью диагностического катетера Pigtail и жесткого диагностического проводника 0,035" (Amplatz Super Still) устанавливаются канюли 16Fr в правую внутреннюю яремную вену и 19Fr — в правую бедренную вену, и через 1,5 ч после поступления больной в клинику начинается поддержка с помощью ВВ-ЭКМО.

Перед началом ЭКМО пациентке потребовалась системная гепаринизация, которая контролировалась с помощью АВС и поддерживалась в пределах 140–160 с. Поток ЭКМО поддерживался на уровне 3,7 л/мин, 4000 об/мин; соотношение поток/расчетный сердечный выброс составляло 104%, фракция «подметающего» газа (FDO_2) — 100%, поток «подметающего» газа — 3 л/мин. Пациентке была продолжена протективная, контролируемая по давлению, механическая вентиляция легких: ViPAP, P_{insp} 20 см вод. ст., РЕЕР 10 см вод. ст., f 12–14/мин, P_{supp} 14–16 см вод. ст., FiO_2 50–40%, PaO_2 поддерживалось около 83 мм рт. ст., SaO_2 97%, PvO_2 54,5 мм рт. ст., SvO_2 83%. На ЭКМО были выполнены следующие обследования:

1. Бронхоскопическое исследование выявило диффузный катаральный эндобронхит II степени.
2. При фиброгастроуденоскопии обнаружены дистальный эрозивный рефлюкс-эзофагит, катаральный гастроуденит.
3. По данным эхокардиографии у пациентки патологии не обнаружено, фракция выброса 56%.
4. При ультразвуковом исследовании в полости матки лоцировался плод 36–37 нед. гестации, частота сердечных сокращений (ЧСС) плода — 160–168/мин. У верхнего полюса плаценты, между стенкой матки и плацентой лоцировалась полоска жидкости 3–7 мм толщиной. Достоверных данных за ретроплацентарную гематому не получено.

Утром следующего дня, на фоне продолжающегося ВВ-ЭКМО на прежних параметрах, пациентка приходит в ясное сознание и переводится на вспомогательную механическую вентиляцию и самостоятельное дыхание, а затем экстубируется. Доза адреналина снижается до 0,03 мкг/кг/мин, SpO_2 96–97%. Аппаратом Respironics начинаются 2-часовые, через 2 ч, сеансы неинвазивной вентиляции легких через маску Total face. Удаляется желудочный зонд, и пациентка переводится на обычное энтеральное кормление. Больная находится под наблюдением акушеров и периодическим кардиотокографическим (КТГ) мониторингом.

В 20 ч 30 мин на КТГ регистрируются признаки регулярной родовой деятельности и появляются регулярные тянущие боли внизу живота. Мультидисциплинарной

командой — акушерами, анестезиологами и пульмонологами — принимается решение о выполнении операции КС без прекращения ЭКМО. Останавливается инфузия гепарина. Через 2 ч 35 мин больная подается в операционную. Активированное время свертывания до начала операции стабилизировалось на уровне 136 с.

После индукции пропофолом 100 мг и эсмероном 50 мг больная была интубирована. Поддержание анестезии осуществлялось пропофолом 5 мг/кг/ч и фентанилом 5 мкг/кг/ч. За головку извлечена девочка. Пуповина рассечена между зажимами, ребенок передан неонатологу. После отделения последа отмечены гипотония матки и расслаивающая гематома широкой маточной связки по правому ребру, распространяющаяся на область правой воронко-тазовой связки. Правый яичник кистозно изменен, синюшного цвета. В мышцу матки введено 5 МЕ окситоцина, внутривенно — 20 мг метилэргометрина. Эффекта не наступило — матка не сократилась, началось атоническое кровотечение. Было принято решение об экстирпации матки с правыми придатками, левой маточной трубой. После выезда в палату интенсивной терапии у больной отмечено повышенное кровянистое отделяемое из влагалища. Она была повторно взята в операционную, где были произведены ревизия влагалища и ушивание единичных надрывов слизистой по 2–3 мм по передней и задней стенкам в области культы. Общий объем кровопотери составил 1300 мл. Перелито 5 доз эритроцитарной взвеси.

На следующий день утром состояние стабильное на фоне ЭКМО-поддержки. Артериальное давление 138/90–144/95 мм рт. ст., центральное венозное давление 3–8 мм рт. ст., ЧСС 85–82/мин. Продолжена механическая вентиляция в режиме ViPAP с параметрами: FiO_2 40%, f 12/мин, P_{insp} 12–10 см вод. ст., РЕЕР 5 см вод. ст., P_{supp} 12–10 см вод. ст. Аускультативно дыхание ослаблено над всеми легочными полями, отмечаются влажные гудящие хрипы с обеих сторон по всем полям в умеренном количестве. ВВ-ЭКМО. Поток 3,5 л/мин, sweep gas. V 2,0–3,0 л/мин, FiO_2 100%. АВС в пределах 140–150 с. pH 7,48, $paCO_2$ 40,9 мм рт. ст., paO_2 94 мм рт. ст., Hb 169 г/л, SaO_2 98%, K^+ 3,4 ммоль/л, Na^+ 135 ммоль/л, глюкоза 5,1 ммоль/л, лактат 1,9 ммоль/л, ВЕа 6,7 ммоль/л, HCO_3^- 30,4 ммоль/л. СРБ 51,07 мл/л; ПКТ 7,7 нг/мл. Фракция выброса (ФВ) > 55%. На УЗИ живота в подпеченочном пространстве — жидкостные полоски до 9 мм, в забрюшинной клетчатке в паранефрии справа в проекции нижнего полюса почки — выпот 6 мм толщиной, в проекции верхнего полюса селезенки локально — жидкостная полоска до 2,5 мм толщиной, между петлями тонкого кишечника в малом тазу — свободная жидкость до 12 мм толщиной. Петли кишечника не расширены, перистальтика определяется.

При фибробронхоскопии слизистая бронхов с обеих сторон отечна, диффузно гиперемирована, сосудистый рисунок на всем протяжении смазан. Из периферических отделов бронхиального дерева санировалось

Таблица 1. Результаты бактериологических и вирусологических исследований

Микроорганизмы	Биоматериал	Дата	Чувствительность
Грипп А(H1N1) Грипп А	Соскоб Соскоб	17.02.2019	
<i>Candida albicans</i>	Отделяемое цервикального канала	18.02.2019	
<i>Acinetobacter baumannii</i>	Смыв с бронхов	19.02.2019	Тобрамицин
<i>Acinetobacter baumannii</i>	Смыв с бронхов	21.02.2019	Тобрамицин
<i>Acinetobacter baumannii</i>	Смыв с бронхов	27.02.2019	Цефоперазон/сульбактам
<i>Acinetobacter baumannii</i>	Бронхиальный лаваж	01.03.2019	Цефоперазон/сульбактам

большое количество жидкого пенистого секрета. Материал был взят на посев. Для облегчения эвакуации мокроты из трахеобронхиального дерева и активизации больной на фоне продолжения ЭКМО установлена дилатационная пункционная трахеостома.

Через 22 ч после отключения возобновлена инфузия гепарина в дозе 5–7 ед/кг/ч. При этом АВС находилось в пределах 150–160 с. В этот же день были получены результаты ПЦР-исследования, подтвердившие наличие гриппа А и гриппа А(H1N1). Результаты бактериологических и вирусологических исследований пациентки и проводимая антибактериальная терапия представлены в табл. 1 и 2.

Таблица 2. Антибактериальная и противовирусная терапия

	Время	Доза/ сутки
Антибиотики		
Дженем/меронем	17:02–07:03	3 г
Сумамед	17:02–19:02	500 мг
Антимикотики		
Флуконазол	19:02–02:03	200 мг
Противовирусные		
Осельтамивир (тамифлю/инфлюцеин)	18:02–24:02	150 мг

Согласно данным КТ органов грудной клетки (рис. 2), на 8-е сутки в правом легком, в средней и нижней долях, сохраняются субтотальные сливные очаги инфильтрации; в верхней доле правого легкого — очаги инфильтрации в большем объеме; в левом легком: в верхней доле — участки инфильтрации в прежнем объеме, в нижней доле, преимущественно в базальных отделах, — инфильтрации в меньшем объеме.

Динамика показателей метаболизма и газов крови представлена в табл. 1. К 13-му дню поддержки ЭКМО отмечается значительное снижение маркеров воспа-

ления: ПКТ 0,03 нг/мл, СРБ 17,3 мг/л. На 15-е сутки проведен тест с выключением потока «подметающего» газа. Соотношение PaO₂/FiO₂ составило 453 мм рт. ст. На 15-е сутки (рис. 3) на КТ органов грудной клетки в правом легком наблюдается меньшая распространенность и плотность участков консолидации легочной паренхимы, имеются зоны пониженной воздушности по типу «матового стекла» несколько большей протяженностью на уровне верхней доли, чем ранее; участки неравномерной консолидации легочной паренхимы меньшей распространенности и плотности в левом легком; отмечается запаздывание рентгенологической картинки по сравнению с клинической картиной.

Продолжительность поддержки ЭКМО составила 360 ч. На 19-е сутки в хорошем состоянии больная покинула отделение интенсивной терапии, а на 27-й день была выписана из клиники.

Вес ребенка при рождении — 2380 г, длина тела — 47 см. Оценка по Апгар: 1 мин — 5 баллов, 5 мин — 6 баллов. Респираторная депрессия и недоношенность ребенка (35 нед.) потребовали механической вентиляции легких. Со 2-х суток ребенок на самостоятельном

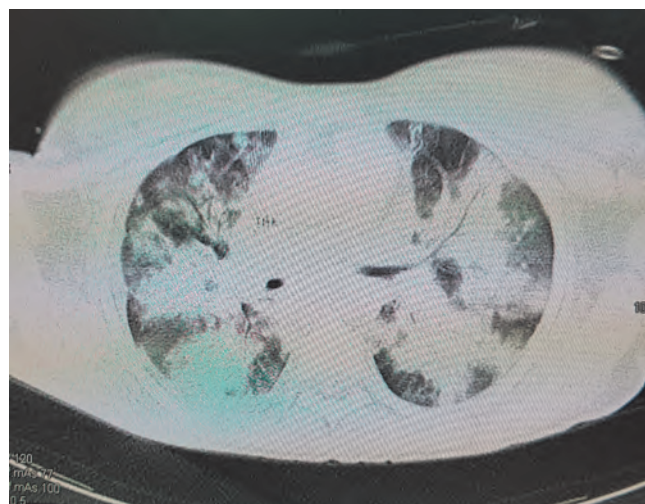


Рис. 2. Компьютерная томограмма грудной клетки на 8-е сутки

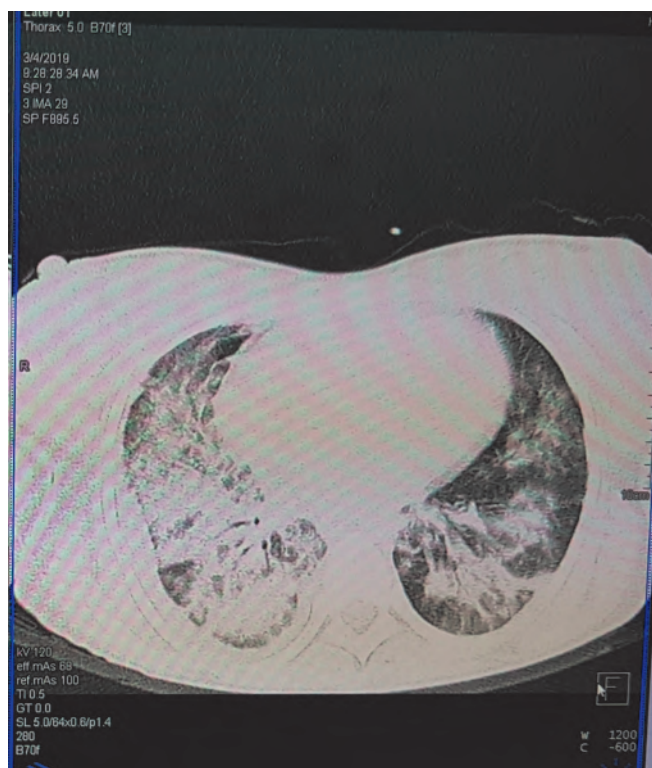


Рис. 3. Компьютерная томограмма грудной клетки на 15-е сутки

дыхании. Через 24 дня, с весом 2860 г, выписан в удовлетворительном состоянии.

В девяти последовательных бактериологических исследованиях крови и фрагментов катетеров роста микрофлоры получено не было.

Обсуждение

Инфекция гриппа А(Н1N1) во время беременности несет риски для матери и плода. Частота госпитализации беременных женщин с гриппом А(Н1N1) выше, чем у небеременных женщин. Исследования показали, что во время пандемии гриппа 2009 г., вызванного вирусом А(Н1N1), беременные женщины в 7,2 раза чаще госпитализировались и в 4,3 раза чаще попадали в отделение интенсивной терапии, чем небеременные женщины [7]. Смертность среди беременных женщин с гриппом А(Н1N1), которым потребовалось лечение в отделении интенсивной терапии, по разным источникам, варьирует от 8 до 17,6% [2, 6, 8]. В одной группе больных, в которую вошли беременные женщины, традиционное лечение ОРДС, развившегося в результате гриппа А(Н1N1), оказалось неэффективным, и тогда пришлось использовать ЭКМО в качестве спасательной терапии [8]. В данной работе представлено приме-

нение ЭКМО у беременной женщины, страдающей ОРДС, развившимся в результате инфекции гриппа А(Н1N1). В таких случаях ЭКМО спасает жизнь матери, но подвергает и плод, и мать воздействию осложнений, связанных с системной гепаринизацией и экстракорпоральным кровообращением [7]. Применение самых быстрых из возможных методов родоразрешения может сократить использование ЭКМО. Однако риск применения ЭКМО оправдан в том случае, когда необходимо дать возможность ребенку достичь более позднего гестационного возраста, что может увеличить его шансы на выживание. В случае, описанном в данном исследовании, КС было успешно выполнено на фоне использования ЭКМО, и решение об этом было принято в связи с возрастающей угрозой для жизни матери и плода. В научной литературе мы обнаружили только 6 случаев выполнения КС [9–11, 13, 16, 18] и 3 случая спонтанного родоразрешения на фоне использования ЭКМО [12, 14, 17]. Из-за сдавления маткой нижней полой вены и аорты, препятствующей кровотоку во время ВА-ЭКМО, беременные пациентки (особенно после 20-й нед. беременности) все время должны находиться на боку [20]. В других случаях у беременных с гриппом А(Н1N1), требующих применения ЭКМО, которые были описаны до настоящего времени, КС выполняли либо до начала ЭКМО, либо после его прекращения [15, 34, 35]. Решение о проведении КС во время ЭКМО было непростым из-за повышенных рисков геморрагических осложнений и тромбоза вследствие необходимой остановки инфузии гепарина на 22 ч. При неотложных ситуациях большая часть оперативных вмешательств на фоне ЭКМО успешно выполнялась с временным прекращением инфузии гепарина от 3 до 19 ч [9, 10, 12].

Случай, представленный в этой статье, успешно закончился как для матери, так и для ребенка. Похоже, что в определенных ситуациях, полностью осознавая все плюсы и минусы, стоит выполнять КС во время проведения ЭКМО. Безусловно, новое поколение оборудования для ЭКМО снижает риск осложнений от кровотечений или тромбоэмболических осложнений и делает процедуру более безопасной. В этом случае возникает возможность того, что надлежащим образом отобранные пациентки с тяжелыми формами беременности с ОРДС и жизнеспособным плодом могут воспользоваться поддержкой ВВ-ЭКМО и что потребность в ВВ-ЭКМО не является абсолютным показанием для медицинского прерывания беременности до достижения жизнеспособного состояния плода.

Конфликт интересов. Авторы заявляют об отсутствии конфликта интересов.

Вклад авторов. Скопец А.А. — разработка концепции статьи, получение и анализ фактических данных, на-

писание и редактирование текста статьи, проверка и утверждение текста статьи, перевод и анализ зарубежных статей, написание обзора, оформление обзора по требованиям журнала, подключение к ЭКМО; Жаров А.С., Потапов С.И., Афонин Е.С. — подготовка материала для статьи, разработка концепции статьи, получение и анализ фактических данных, написание и редактирование текста статьи, проверка и утверждение текста статьи, управление ЭКМО; Андреева М.Д., Галдина Т.В. — выполнение оперативных вмешательств, разработка концепции статьи, получение и анализ фактических данных, написание и редактирование текста статьи, проверка и утверждение текста статьи; Шульженко Л.В., Безух Е.В. — антибактериальная терапия, получение и анализ фактических данных, написание и редактирование текста статьи, проверка и утверждение текста ста-

ты; Порханов В.А. — руководство лечебным процессом, разработка концепции статьи, получение и анализ фактических данных, написание и редактирование текста статьи, проверка и утверждение текста статьи.

ORCID авторов

Скопец А.А. — 0000-0002-7211-1071
 Жаров А.С. — 0000-0001-6350-3738
 Потапов С.И. — 0000-0002-0169-7685
 Афонин Е.С. — 0000-0002-1232-7110
 Андреева М.Д. — 0000-0002-6524-3965
 Галдина Т.В. — 0000-0002-3573-1570
 Шульженко Л.В. — 0000-0002-2110-0970
 Безух Е.В. — 0000-0002-8328-7244
 Порханов В.А. — 0000-0003-0572-1395

Литература/References

- [1] WHO Pandemic H1N1 — update 89 (online) <[http:// www.who.int/csr/don/2010_02_26/en/index.html](http://www.who.int/csr/don/2010_02_26/en/index.html)>; 2009 accessed 27.02.10.
- [2] Louie J.K., Acosta M., Jamieson D.J., Honein M.A. Severe 2009 H1N1 influenza in pregnant and postpartum Women in California. *NEJM*. 2012; 362: 27–35.
- [3] Patroniti N., Zangrillo A., Pappalardo F., et al. The Italian ECMO network experience during the 2009 influenza A(H1N1) pandemic: preparation for severe respiratory emergency outbreaks. *Intensive Care Med*. 2011; 37: 1447–1457.
- [4] Peek G.J., Mugford M., Tiruvoipati R., et al. Efficacy and economic assessment of conventional ventilatory support versus extracorporeal membrane oxygenation for severe adult respiratory failure (CESAR): a multicentre randomised controlled trial. *Lancet*. 2009; 374: 1351–1363.
- [5] Sharma N.S., Wille K.M., Bellot S.C., Diaz-Guzman E. Modern use of extracorporeal life support in pregnancy and postpartum. *ASAIO J*. 2015; 61: 110–114.
- [6] Jamieson D.J., Honein M.A., Rasmussen S.A., et al. H1N1 2009 influenza virus infection during pregnancy in the USA. *Lancet*. 2009; 374: 451–458.
- [7] Creanga A.A., Johnson T.F., Graitcer S.B., et al. Severity of 2009 pandemic influenza A(N1N1) virus infection in pregnant women: New York City, May–June 2009. *Obstet Gynecol*. 2010; 115: 717–726.
- [8] Fine A., Dentinger C., Johnson T.F., et al. 2009 pandemic influenza A(HH1N1) in pregnant women requiring intensive care — New York City, 2009. *MMWR*. 2010; 59: 321–326.
- [9] Panarello G., D'Ancona G.D., Capitanio G., et al. Cesarean section during ECMO support. *Minerva Anesthesiol*. 2011; 77(6): 654–657.
- [10] Łysenko L., Zaleska-Dorobisz U., Blok R., et al. A successful cesarean section in a pregnant woman with A(H1N1) influenza requiring ECMO support. *Kardiochir Torakochirurgia Pol*. 2014; 11(2): 216–219.
- [11] Parkins M.D., Fonseca K., Peets A.D., et al. A potentially preventable case of serious influenza infection in a pregnant patient. *CMAJ*. 2007; 177(8): 851–853.
- [12] Kunstyr J., Lips M., Belohlavek J., et al. Spontaneous delivery during veno-venous extracorporeal membrane oxygenation in swine influenza-related acute respiratory failure. *Acta Anaesthesiol Scand*. 2010; 54(9): 1154–1155.
- [13] Crawford T.C., Grimm J.C., Magruder J.T., et al. A curious case of acute respiratory distress syndrome. *J. Surg. Case Rep*. 2015; 2015(11).
- [14] Liu C., Sun W., Wang C., Liu F., Zhou M. Delivery during extracorporeal membrane oxygenation (ECMO) support of pregnant woman with severe respiratory distress syndrome caused by influenza: a case report and review of the literature. *J. Matern. Fetal. Neonatal. Med*. 2019; 32(15): 2570–2574. DOI: 10.1080/14767058.2018.1439471
- [15] Fine A., Dentinger C., Johnson T.F., et al. 2009 pandemic influenza A(HH1N1) in pregnant women requiring intensive care — New York City, 2009. *MMWR*. 2010; 59: 321–326.
- [16] Nnaoma C., Chika-Nwosuh O.Z., Isedeh A., et al. Venovenous Extracorporeal Membrane Oxygenation in a Gravid Patient with Acute Respiratory Distress Syndrome: A Case Report. *Am. J Case Rep*. 2019; 20: 705–708. DOI: 10.12659/AJCR.914490
- [17] Radsel P., Gorjup V., Jazbec A., et al. Pregnancy complicated by influenza A ARDS requiring consecutive VVECMO treatment with successful vaginal delivery. *J Artif. Organs*. 2018; 21(4): 471–474. DOI: 10.1007/s10047-018-1050-5
- [18] Alyamani O., Mazzeffi M.A., Bharadwaj S., et al. Venovenous Extracorporeal Membrane Oxygenation to Prolong Pregnancy: A Case Report. *AA Pract*. 2018; 10(9): 229–231. DOI: 10.1213/XAA.0000000000000671
- [19] Moore S.A., Dietl C.A., Coleman D.M. Extracorporeal life support during pregnancy. *J. Thorac. Cardiovasc. Surg*. 2016; 151(4): 1154–1160. DOI: 10.1016/j.jtcvs.2015.12.027

- [20] Pacheco L.D., Saade G.R., Hankins G.D.V. Extracorporeal membrane oxygenation (ECMO) during pregnancy and postpartum. *Semin. Perinatol.* 2018; 42(1): 21–25. DOI: 10.1053/j.semperi.2017.11.005
- [21] Anselmi A., Ruggieri V.G., Letheulle J. Extracorporeal Membrane Oxygenation in Pregnancy. *J. Card. Surg.* 2015; 30(10): 781–786. DOI: 10.1111/jocs.12605
- [22] Itagaki T., Onodera M., Okuda N., et al. Successful use of extracorporeal membrane oxygenation in the reversal of cardiorespiratory failure induced by atonic uterine bleeding: a case report. *J. Med. Case Rep.* 2014; 8: 23. DOI: 10.1186/1752-1947-8-23
- [23] Jo Y.Y., Park S., Choi Y.S. Extracorporeal membrane oxygenation in a patient with stress-induced cardiomyopathy after caesarean section. *Anaesth. Intensive Care.* 2011; 39: 954–957.
- [24] Hansen A.J., Sorrell V.L., Cooper A.D., Moulton M.J. Postpartum rupture of the posteromedial papillary muscle. *J. Card. Surg.* 2012; 27: 313–316. DOI: 10.1111/j.1540-8191.2011.01369.x
- [25] Pagel P.S., Lilly R.E., Nicolosi A.C. Use of ECMO to temporize circulatory instability during severe Brugada electrical storm. *Ann. Thorac. Surg.* 2009; 88: 982–983. DOI: 10.1016/j.athoracsur.2009.01.066
- [26] Scherrer V., Lasgi C., Hariri S., et al. Radiofrequency ablation under extracorporeal membrane oxygenation for atrial tachycardia in postpartum. *J. Card. Surg.* 2012; 27: 647–649. DOI: 10.1111/j.1540-8191.2012.01487.x
- [27] Shen H.P., Chang W.C., Yeh L.S., Ho M. Amniotic fluid embolism treated with emergency extracorporeal membrane oxygenation: A case report. *J. Reprod Med.* 2009; 54: 706–708.
- [28] Streckler T., Munch F, Weyand M. One hundred ten days of extracorporeal membrane oxygenation in a young woman with postpartum cerebral venous thrombosis and acute respiratory distress syndrome. *Heart Surg. Forum.* 2012; 15: E180–E181. DOI: 10.1532/HSF98.20111068
- [29] Nair P., Davies A.R., Beca J., et al. Extracorporeal membrane oxygenation for severe ARDS in pregnant and postpartum women during the 2009 H1N1 pandemic. *Intensive Care Med.* 2011; 37: 648–654. DOI: 10.1007/s00134-011-2138-z
- [30] Sim S.S., Chou H.C., Chen J.W., Ma M.H. Extracorporeal membrane oxygenation in maternal arrhythmic cardiogenic shock. *Am. J. Emerg. Med.* 2012; 30: 1023.E3–1012.E5. DOI: 10.1016/j.ajem.2011.03.030
- [31] Weinberg L., Kay C., Liskaser F., et al. Successful treatment of peripartum massive pulmonary embolism with extracorporeal membrane oxygenation and catheter-directed pulmonary thrombolytic therapy. *Anaesth Intensive Care.* 2011; 39: 486–491.
- [32] Robertson L.C., Allen S.H., Konamme S.P., Chestnut J., Wilson P. The successful use of extra-corporeal membrane oxygenation in the management of a pregnant woman with severe H1N1 2009 influenza complicated by pneumonitis and adult respiratory distress syndrome. *Int. J. Obstet. Anesth.* 2010; 19: 443–447.
- [33] Burrows K., Fox J., Biblo L.A., Roth J.A. Pregnancy and short-coupled torsades de pointes. *Pacing. Clin. Electrophysiol.* 2013; 36: e77–e79. DOI: 10.1111/j.1540-8159.2010.02923.x
- [34] Корнелюк Р.А., Шукевич Д.Л., Хаес Б.Л. и др. Экстракорпоральная мембранная оксигенация и современные методы детоксикации в лечении вирусно-бактериальной пневмонии, обусловленной вирусом гриппа А(H1N1) у родильницы. *Общая реаниматология.* 2017;13(1): 45–56. DOI: 10.15360/1813-9779-2017-1-45-56
[Kornelyuk R.A., Shukevich D.L., Hayes B.L., et al. Extracorporeal Membrane Oxygenation and Modern Detoxification Techniques in a Puerpera with Viral and Bacterial Pneumonia Caused by Flu A(H1N1) Virus. *General Reanimatology.* 2017; 13(1): 45–56. (In Russ)]
- [35] Кецкало М.В., Нечаев Д.С., Москаленко О.О. и др. Использование метода ЭКМО в комплексной терапии тяжелого ОРДС, осложнившегося развитием пневмоторакса. *Клинические случаи. Медицинский алфавит.* 2018; 18(335): 29–34.
[Ketskalo M.V., Nechaev D.S., Moskalenko O.O., et al. Use of ECMO-method in complex therapy of severe ARDS, complicated by development of pneumothorax. *Clinical cases. Medical alphabet.* 2018; 18(335):29–34. (In Russ)]