

## ИНТЕСТИНАЛЬНАЯ ОКСИГЕНАЦИЯ В СОСТАВЕ ИНТЕНСИВНОЙ ТЕРАПИИ У БЕРЕМЕННОЙ С ГРИППОМ А (H1N1). КЛИНИЧЕСКАЯ ДЕМОНСТРАЦИЯ

О.А. Сливин<sup>1</sup> , Д.С. Тарновская<sup>1</sup> , В.А. Мазурок<sup>2</sup> ,  
В.Л. Беликов<sup>3</sup> , И.И. Горелов<sup>2</sup> 

<sup>1</sup> Государственное бюджетное учреждение здравоохранения  
«Ленинградская областная клиническая больница»,  
Санкт-Петербург, Россия

<sup>2</sup> Федеральное государственное бюджетное учреждение  
«Национальный медицинский исследовательский центр  
им. В.А. Алмазова» Минздрава России,  
Санкт-Петербург, Россия

<sup>3</sup> Федеральное казенное учреждение здравоохранения  
«Медико-санитарная часть МВД России по г. Санкт-  
Петербургу и Ленинградской области»,  
Санкт-Петербург, Россия

Целью клинической демонстрации случая успешного лечения беременной с гриппом А (H1N1) является привлечение внимания профессиональной аудитории к методике энтеральной оксигенотерапии, использованной в комплексе мероприятий интенсивной терапии у роженицы молодого возраста.






- **Ключевые слова:** энтеральная оксигенотерапия, грипп А (H1N1), дыхательная недостаточность

**Для корреспонденции:** Мазурок Вадим Альбертович — д-р мед. наук, профессор, заведующий кафедрой анестезиологии и реаниматологии ФГБУ «НМИЦ им. В.А. Алмазова» МЗ РФ, Санкт-Петербург, Россия; e-mail: vmazurok@mail.ru

**Для цитирования:** Сливин О.А., Тарновская Д.С., Мазурок В.А., Беликов В.Л., Горелов И.И. Интестинальная оксигенация в составе интенсивной терапии у беременной с гриппом А (H1N1). Клиническая демонстрация. Вестник интенсивной терапии. 2017;3:69–75. DOI: 10.21320/1818-474X-2017-3-69-75

**Поступила:** 07.06.2017

## INTESTINAL OXYGENATION IN THE INTENSIVE THERAPY IN PREGNANT WOMAN WITH FLU A (H1N1). CLINICAL CASE

O.A. Slivin<sup>1</sup> , D.S. Tarnovskaja<sup>1</sup> , V.A. Mazurok<sup>2</sup> ,  
V.L. Belikov<sup>3</sup> , I.I. Gorelov<sup>2</sup> 

<sup>1</sup> Leningrad regional clinical hospital,  
Saint Petersburg, Russia

<sup>2</sup> Almazov National Medical Research Centre,  
Saint Petersburg, Russia

<sup>3</sup> The Medical-sanitary unit of the Ministry of Internal  
Affairs of Saint Petersburg and the Leningrad Region,  
Saint Petersburg, Russia

The purpose of the clinical case demonstration is to attract the professionals' attention to the method of enteral oxygenotherapy successfully used in the intensive therapy of flu A (H1N1) in a young postpartum woman.

- **Keywords:** enteral oxygenotherapy, influenza A (H1N1), respiratory failure

**For correspondence:** Vadim A. Mazurok — MD, PhD, Professor and Chairman, Department of Anaesthesiology/Reanimatology, Federal Almazov National Medical Research Centre, Saint Petersburg, Russia; e-mail: vmazurok@mail.ru

**For citation:** O.A. Slivin, D.S. Tarnovskaja, V.A. Mazurok, V.L. Belikov, I.I. Gorelov. Intestinal Oxygenation in the Intensive Therapy in Pregnant Woman With Flu A (H1N1). Clinical Case. Intensive Care Herald. 2017;3:69–75. DOI: 10.21320/1818-474X-2017-3-69-75

**Received:** 07.06.2017

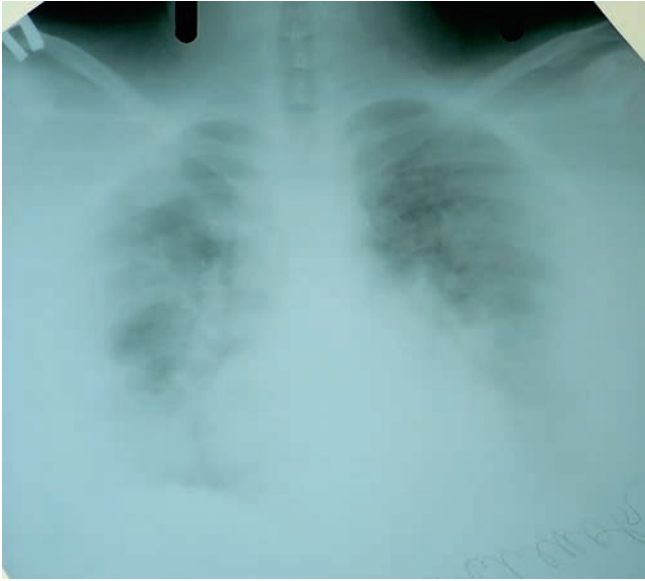

31.01.2016 беременная 28 лет со сроком гестации 25–26 недель поступила в инфекционное отделение родильного дома в Ленинградской области с жалобами на общую слабость, боль грудной клетке при дыхании и сухой кашель, повышение температуры тела до 39°C. Из анамнеза выяснилось, что пациентка считает себя больной в течение 6 дней, лечилась самостоятельно («Супракс», «Стодал», свечи «Виферон»), без положительного эффекта.

При поступлении состояние средней тяжести, гемодинамически стабильна, частота дыхания (ЧД) 18/мин. Аускультативно дыхание жесткое, проводится во все отделы легких, выслушиваются единичные сухие хрипы. В течение

часа от момента поступления начата антибактериальная (цефтриаксон 2 г × 2 раза/сут) и противовирусная («Тамифлю» 75 мг × 2 раза/сут) терапия.

01.02.2016 к 10.00 позитивной динамики в состоянии не отмечено, и пациентку перевели из родильного дома в ОРИТ центральной районной больницы (ЦРБ), где усилили антибактериальную терапию (добавили азитромицин 500 мг/сут) и начали инсуффляцию кислорода (5 л/мин) через лицевую маску. На этом фоне показатели оксигенации у пациентки оставались удовлетворительные (SpO<sub>2</sub> 97%), признаков гипоксии плода и патологических изменений плацентарного кровотока не определялось.



**РИС. 1.** Рентгенограмма органов грудной клетки, выполненная на самостоятельном дыхании на 9-е сутки от начала заболевания

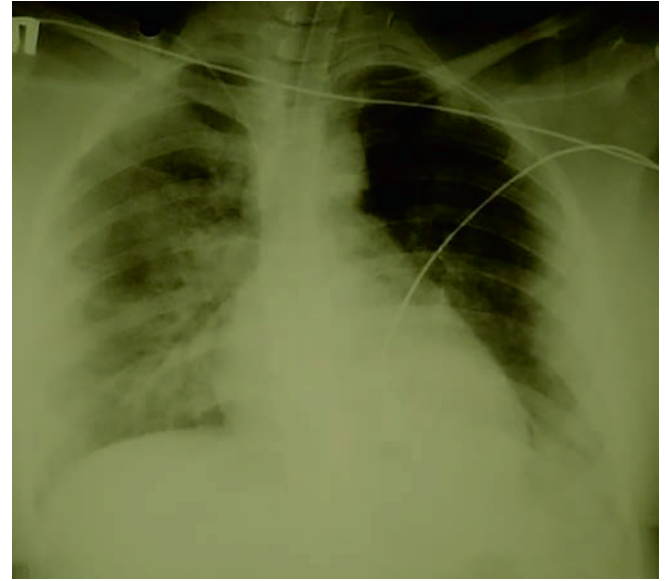
Лабораторно отмечен рост количества лейкоцитов в крови с  $4,4$  до  $7,5 \times 10^9/\text{л}$  без сдвига лейкоцитарной формулы влево. Кроме того, получено подтверждение наличия у пациентки РНК вируса гриппа типа А (H1N1). Рентгенограмма органов грудной клетки, выполненная на самостоятельном дыхании на 9-е сутки (3.02.16) от начала заболевания, представлена на рис. 1.

04.02.2016 (3-и сутки в ОРИТ ЦРБ) в 17.30 пациентка переведена в ОРИТ Ленинградской областной клинической больницы (ЛОКБ) с диагнозом: «Беременность 26–27 недель. Грипп типа А (H1N1). Двусторонняя вирусная пневмония. Дыхательная недостаточность (ДН) 1–2-й степени».

Транспортировку силами реанимационной бригады ЛОКБ больная перенесла удовлетворительно, однако через 2 ч после поступления в клинику отмечена отрицательная динамика: нарастание ДН (повышение ЧД с 18 до 24/мин) со снижением индекса  $\text{PaO}_2/\text{FiO}_2$  до  $\approx 140$ . Неинвазивная механическая респираторная поддержка (МРП) аппаратом Respironics V60 (Philips) в режиме BiPAP ST (IPAP 11 см вод. ст., EPAP 7 см вод. ст.,  $\text{FiO}_2$  45 %, ЧД 8–10/мин, ДО  $410 \pm 50$  мл) позволила стабилизировать состояние: ЧД снизилась до 18–20/мин, индекс  $\text{PaO}_2/\text{FiO}_2$  вырос до  $\approx 199$ . По данным кардиотокограммы плода патологических отклонений по-прежнему не отмечалось.

05.02.2016 с 08.30 (через 12 ч после поступления ОРИТ в ЛОКБ) тяжесть состояния больной стала быстро прогрессировать: увеличилась одышка (ЧД 28/мин), снизились показатели системной оксигенации ( $\text{SpO}_2$  90–92 %, индекс  $\text{PaO}_2/\text{FiO}_2 \approx 123$ ), отмечено угнетение сознания до оглушенности. По данным кардиотокограммы появились признаки внутриутробной гипоксии плода, что послужило принятию решения об экстренном родоразрешении.

В условиях общей многокомпонентной анестезии с интубацией трахеи и ИВЛ начато кесарево сечение, и на



**РИС. 2.** Рентгенограмма органов грудной клетки на ИВЛ на 11-е сутки (2-е сутки в ЛОКБ) от начала заболевания

3-й минуте от начала операции извлечен недоношенный мальчик (вес 838 г, рост 31 см) с оценкой 4–5 баллов по шкале Апгар. Продолжительность вмешательства составила 35 минут, кровопотеря 500 мл. Новорожденный переведен на ИВЛ и транспортирован в детскую городскую больницу.

Во время кесарева сечения у матери отмечено быстрое усугубление гипоксемии: на 15-й минуте от начала операции индекс  $\text{PaO}_2/\text{FiO}_2$  снизился до 55,2, что потребовало увеличения  $\text{FiO}_2$  до 100 %. После окончания операции пациентка возвращена в ОРИТ на ИВЛ (РЕЕР 10 см вод. ст.,  $\text{FiO}_2$  100 %).

При поступлении в ОРИТ состояние расценено как крайне тяжелое, прежде всего за счет выраженности дыхательной недостаточности. Гемодинамика оставалась стабильной (АД 115/70 мм рт. ст., ЧСС 96/мин). Температура тела  $37^\circ\text{C}$ .

В ОРИТ параметры вентиляции (респиратор Infinity, Drager) оптимизировали (SIMV-VC, ДО 500 мл, ЧД 15/мин, РЕЕР 12 см вод. ст., PS 12 см вод. ст.,  $\text{FiO}_2$  50 %), и в течение 2 ч индекс  $\text{PaO}_2/\text{FiO}_2$  увеличился с 55,2 до 157. Рентгенограмма органов грудной клетки на ИВЛ на 11-е сутки от начала заболевания (2-е сутки в ЛОКБ) представлена на рис. 2.

После операции дополнительно усилили антибактериальную терапию: цефалоспорин 3-го поколения (цефтриаксон) заменен на цефалоспорин 5-го поколения (цефтаролин/«Зинфор»). Через 2 ч после операции начали инфузию гепарина (200–500 ЕД/ч) под контролем АПТВ с целевым показателем в 1,5–2 раза выше референтных значений.

Тяжесть дыхательной недостаточности диктовала необходимость проведения ИВЛ с жесткими параметрами, в связи с чем в течение первых двух суток пациентку седатировали (пропофол 30 мл/час), при этом больная реагировала на обращенную речь, была доступна элементар-

ному контакту. Проводили рестриктивную инфузионную терапию (ЦВД 8–10 см вод. ст.); обезболивание промедолом внутримышечно.

После родоразрешения и поступления пациентки в ОРИТ приняли решение начать энтеральную оксигенотерапию — введение малых объемов кислорода (2–5 л/сут) в тонкий кишечник. Аргументами в пользу такого решения считали высокий риск фатальных осложнений у беременных с вирусными пневмониями [1–4], желание снизить жесткость параметров вентиляции, а также накопленный опыт интестинальной оксигенации у пациентов в критических состояниях [5–10].

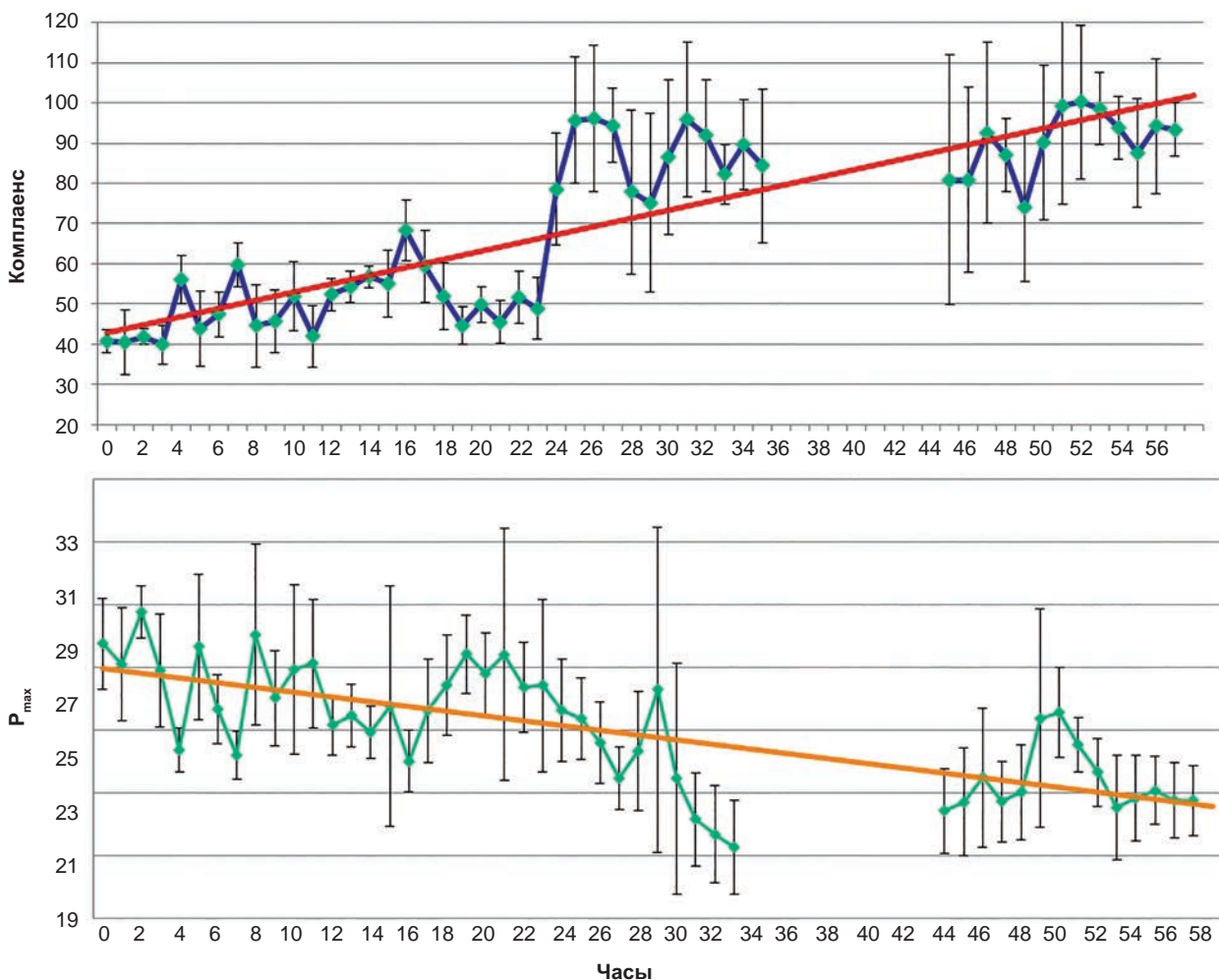
Под контролем эндоскопа установили кишечный зонд («Нутритьюб», 12 FR. «Б. Браун») на 30 см за связку Трейца и через 6 ч после окончания кесарева сечения начали интестинальное введение кислорода под контролем внутрибрюшного давления. Процедуру выполняли с помощью аппарата ИВЛ, оснащенного опцией низкочастотной инсуффляции кислорода и дистальным датчиком давления в брюшной полости («ЭМО 500», производитель «ООО “Электромедоборудование”», Санкт-Петербург).

В первые 2 ч кислород инсуффлировали со скоростью 16 мл/мин (объем введенного газа составил 2 л), затем скорость потока уменьшили до 5 мл/мин, что соответствовало 300 мл/ч. В общей сложности интестинальную оксигенацию продолжали 68 ч. Давление в брюшной полости не превышало 10 см вод. ст. (в среднем 6–8 см вод. ст.). Объем введенного кислорода составил 18 литров.

Параллельно в этот же кишечный зонд вводили смесь для энтерального питания «Нутрикомп стандарт» («Б. Браун») с помощью волюметрического дозатора («Б. Браун») со скоростью 50 мл/ч.

С первых часов от начала энтеральной оксигенотерапии при неизменных параметрах вентиляции отмечен рост податливости легких, снижение пикового инспираторного давления (рис. 3). Из представленных на рис. 3 данных достоверными следует считать показатели, полученные в первые 48 ч, — во время проведения управляемой вентиляции.

Через 54 ч после операции, учитывая очевидную положительную динамику по показателям механики дыхания и газового состава крови, седацию прекратили, у пациентки восстановилось ясное сознание, неврологического



**РИС. 3.** Показатели податливости легких и пикового инспираторного давления ( $P_{max}$ ), полученные посредством автоматической фиксации данных с последующей передачей их на персональный компьютер, осуществляемой респиратором «ЭМО 500» (завод «ООО “Электромедоборудование”», Санкт-Петербург)

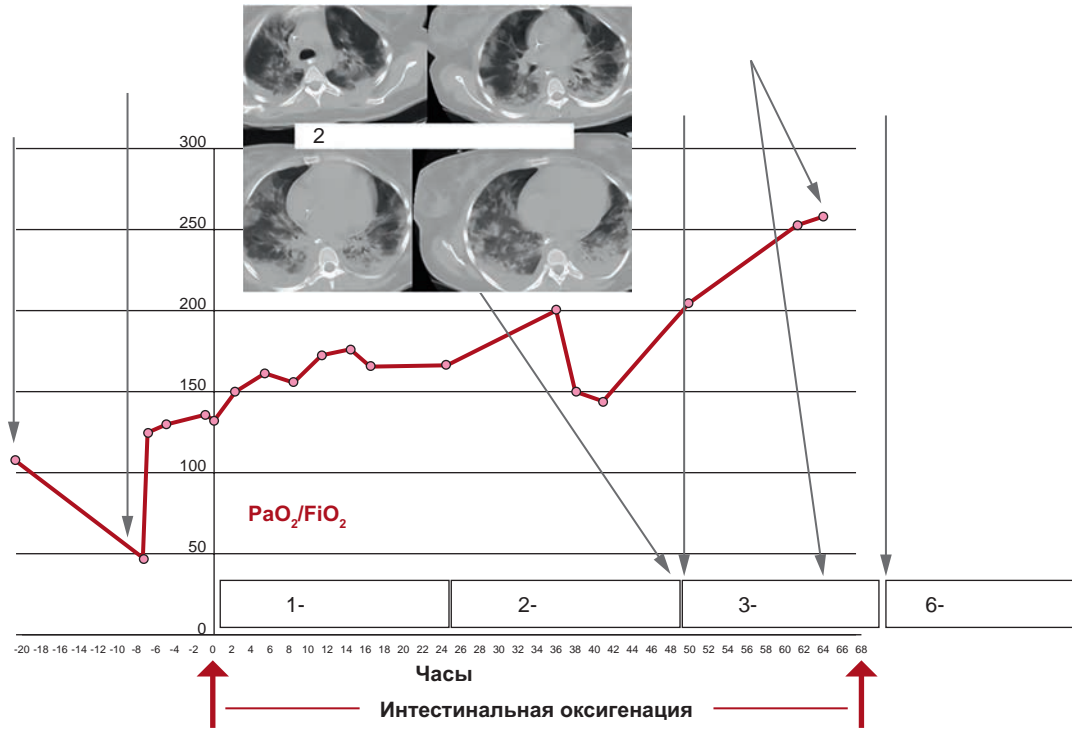


РИС. 4. Динамика индекса  $PaO_2/FiO_2$  с момента оперативного вмешательства до перевода пациентки на самостоятельное дыхание (пояснение в тексте)

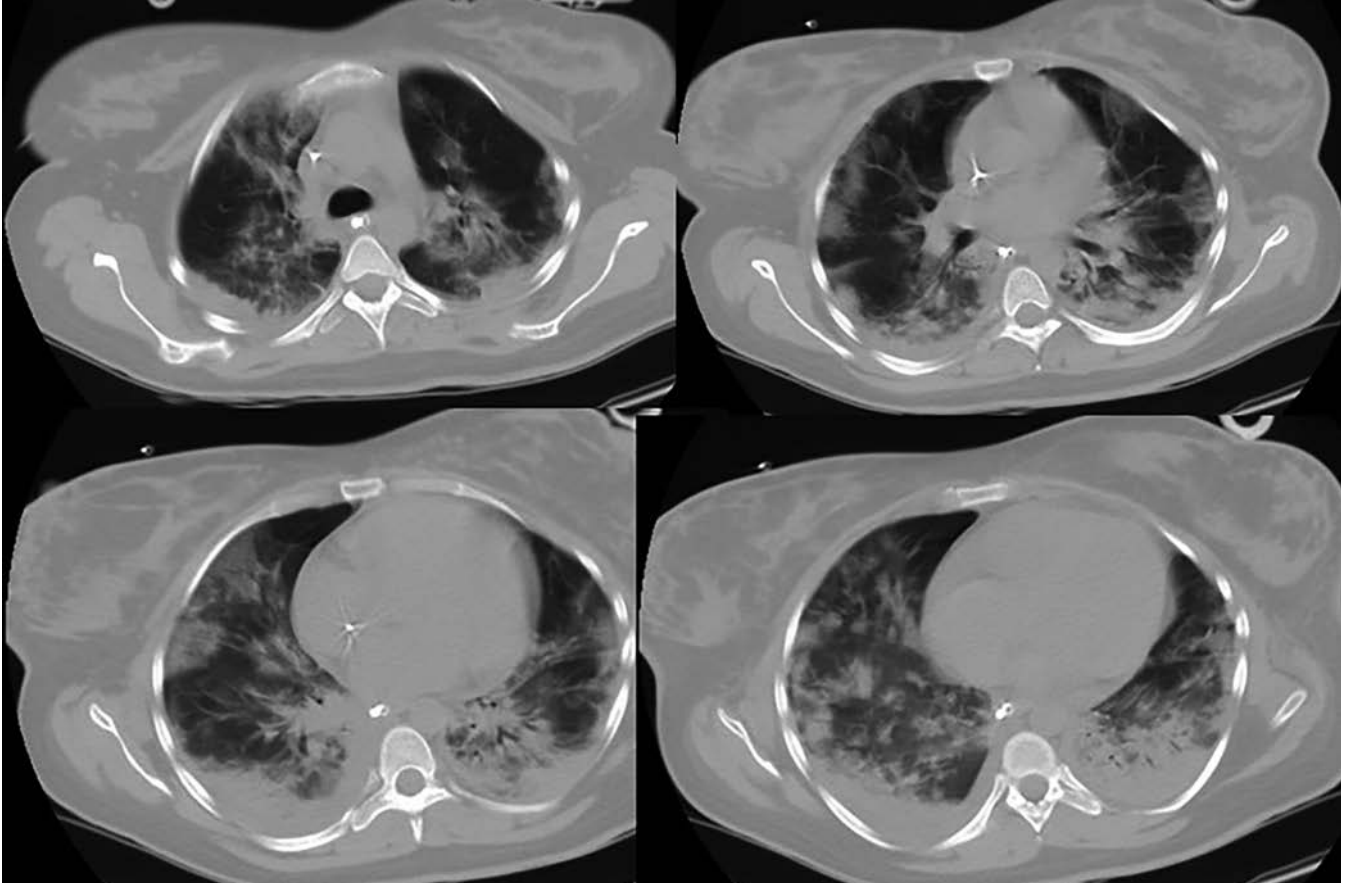


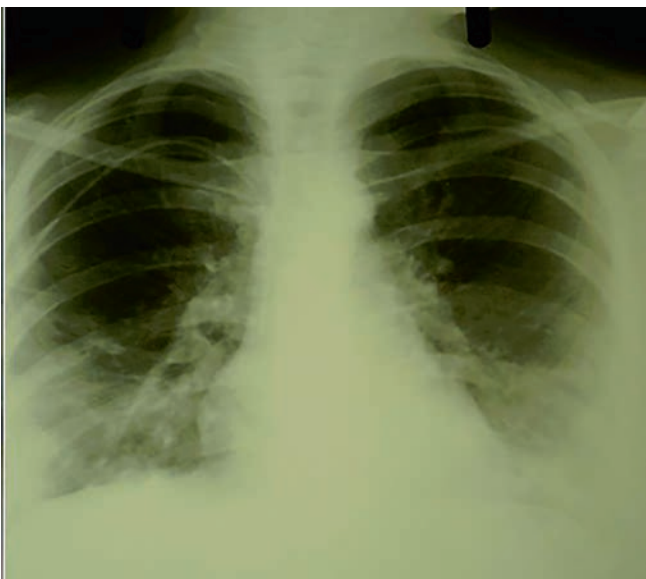
РИС. 5. Данные компьютерной томографии на 13-й день от начала заболевания (3-и сутки от начала интестинальной оксигенации). Выраженные двусторонние инфильтративные изменения в легких (пояснение в тексте)



дефицита не определялось. Еще через 4 ч больная экстубирована, в последующем активизирована. Через 10 ч после перевода пациентки на самостоятельное дыхание интестинальную оксигенацию прекратили.

Графическое отражение динамики индекса  $PaO_2/FiO_2$  с момента оперативного вмешательства до перевода пациентки на самостоятельное дыхание представлено на рис. 4.

Во время проведения интенсивной терапии (на 3-и сутки интестинальной оксигенации) обращало на себя внимание несоответствие тяжести поражения легочной ткани по данным компьютерной томографии (КТ) (рис. 5) и положительной динамики газового состава крови (рост индекса  $PaO_2/FiO_2$  до 300, улучшение показателей биомеханики дыхания), что позволило перевести пациентку на самостоятельное дыхание и экстубировать.



**РИС. 6.** Рентгенограмма органов грудной клетки на 18-е сутки от начала заболевания (4-е сутки после окончания интестинальной оксигенации, 2-е сутки после перевода из ОРИТ)

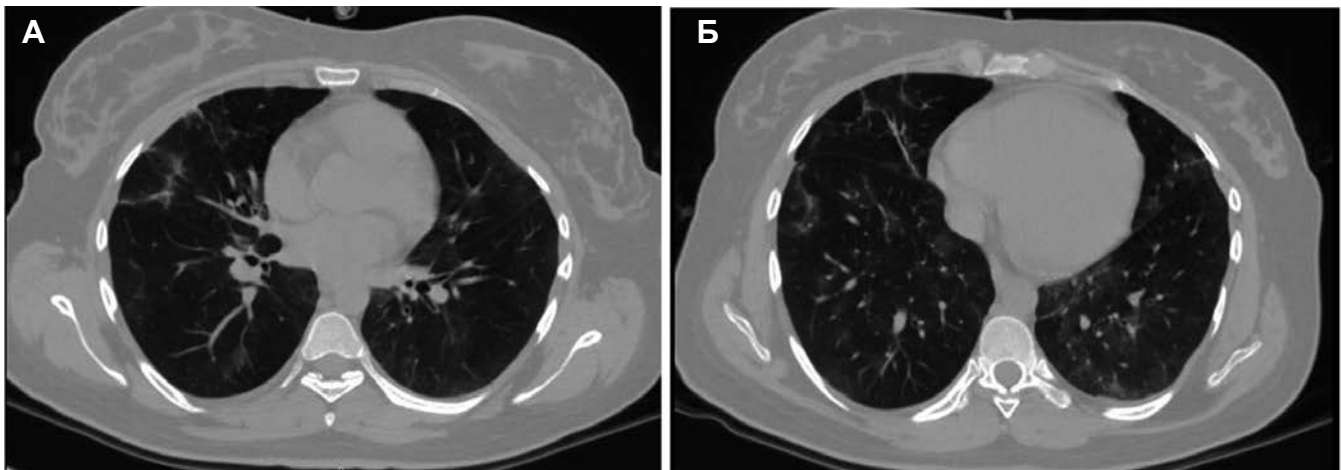
В последующем устойчивая положительная динамика как в клиническом состоянии пациентки, так и на рентгенологических снимках и КТ грудной клетки (рис. 6, 7.1, 7.2) сохранялась. Согласно обобщенным на рис. 4 данным, на 6-е сутки после операции пациентку перевели из ОРИТ в профильное отделение. Выписали из стационара женщину в удовлетворительном состоянии на 15-е сутки после поступления в ЛОКБ. В настоящее время здоровье матери и ребенка хорошие.

**Обсуждение.** Целью настоящей клинической демонстрации является привлечение внимания профессиональной аудитории к методике энтеральной оксигенотерапии, использованной в комплексе мероприятий интенсивной терапии у беременной с гриппом А (H1N1).

Описанное клиническое наблюдение представляется интересным прежде всего по отмеченному нами очевидному расхождению между клинической картиной быстрого разрешения тяжести дыхательной недостаточности и выраженными двусторонними инфильтративными изменениями в легких, сохраняющимися на компьютерных томограммах. Принимая во внимание медико-социальную значимость вирусных пневмоний [11–15], особенно у беременных [1, 16–18], такой факт достоин пристального внимания.

В представленном клиническом наблюдении повышению системной оксигенации у пациентки сопутствовала отчетливая положительная динамика показателей биомеханики аппарата внешнего дыхания, о чем судили на основании улучшения податливости легких и снижения пикового инспираторного давления (рис. 3).

Наиболее сложным в настоящем обсуждении является определение вклада энтеральной оксигенотерапии в позитивный исход заболевания пациентки, т. к. в качестве альтернативного объяснения улучшения системной оксигенации после кесарева сечения может выступить собственно родоразрешение. Мнение авторов о наличии позитивной роли интестинальной оксигенации определяется несколькими позициями.



**РИС. 7.** Данные компьютерной томографии (А, Б) перед выпиской из ЛОКБ на 26-е сутки от начала заболевания (11-е сутки после окончания интестинальной оксигенации)

Во-первых, с учетом срока гестации (25–26 недель) ребенок оказался глубоко недоношенным (вес 838 г), следовательно, легкие пациентки не были компримированы беременной маткой в такой степени, как это наблюдается при сроке гестации в 39–40 недель. Во-вторых, через несколько минут после родоразрешения развилась глубокая гипоксемия ( $\text{PaO}_2/\text{FiO}_2$  55,2), которую удалось несколько скорректировать (до  $\text{PaO}_2/\text{FiO}_2$  157) лишь через 2 ч после операции с помощью достаточно высокого конечно-экспираторного давления (12 см вод. ст.). Наконец, через двое суток после родоразрешения на КТ легких отмечались выраженные двухсторонние инфилтративные изменения, которые расценивались в качестве проявлений респираторного дистресса вирусной природы.

С учетом изложенного, а также принимая во внимание собственный опыт и литературные данные, свидетельствующие об особенной тяжести течения и чрезвычайной опасности вирусных пневмоний у беременных, есть основания полагать, что использованная нами методика энтеральной оксигенотерапии все же оказала положительное влияние на течение и исход заболевания у пациентки.

Настоящий клинический случай — не первый опыт применения авторами энтеральной оксигенотерапии [6, 8, 20–22]. В контексте представленного клинического наблюдения есть основания вернуться к описанной нами ранее клинической демонстрации использования энтеральной оксигенации в комплексной терапии анаэробного септического шока у роженицы молодого возраста [23], где было отмечено, что септический шок и полиорганная недостаточность с преимущественным поражением печени и почек, развившиеся у роженицы в позднем послеродовом периоде, во-первых, не привели к сколько-нибудь выраженной дыхательной недостаточности, во-вторых, по сути, в условиях вялотекущего перитонита сохранялось функционирование кишечника, и пациентка усваивала энтеральное питание, и, в-третьих, несмотря на все вышеизложенное, наблюдалось атипично быстрое разрешение печеночной недостаточности. Тогда мы высказали предположение, что использование в программе лечения кроме традиционных методов терапии (антибактериальной, инфузионной, респираторной, симптоматической) дополнительной методики энтеральной оксигенации способствовало как непосредственному эффекту (быстрой реверсии нарастающей дыхательной недостаточности с повышением  $\text{PaO}_2/\text{FiO}_2$  с 200 до 400, восстановлению самостоятельного дыхания в течение  $\approx 10$  часов от начала интестинального введения кислорода, отходу от вазопрессоров и купированию клиники септического шока), так и отсроченным позитивным проявлениям: нормализации работы кишечника, регрессу органических (прежде всего, печеночных) нарушений, вызванных в том числе анаэробной инфекцией.

В результате уже достаточно большого количества выполненных исследований авторы пришли к заключению, что введение в кишечник невысоких доз кислорода вызывает у пациентов с острой дыхательной недостаточностью отсроченное на несколько часов и непрогнозируемое по мощности улучшение системной оксигенации. Кроме того,

инсуффляция в тонкую кишку кислорода с объемной скоростью, на несколько порядков уступающей его системному потреблению, способствует морфологической сохранности архитектоники слизистой кишечника и нормализации функции желудочно-кишечного тракта [19, 24].

**Заключение.** Использование внутрикишечной инсуффляции кислорода в комплексной интенсивной терапии тяжелой дыхательной недостаточности вирусной природы у роженицы оказало положительное влияние на клинический результат, что заслуживает углубленного изучения патофизиологических реакций и механизмов, вызванных энтеральной оксигенацией.

**Конфликт интересов.** Авторы заявляют об отсутствии конфликтов интересов.

**Вклад авторов.** Сливин О.А. — проводил анестезию по поводу кесарева сечения, курировал послеоперационное ведение пациентки; Тарновская Д.С. — веда пациентку в послеоперационном периоде, собирала медицинскую информацию; Мазурок В.А. — клиническое и научное консультирование; Беликов В.Л. — клиническое консультирование по методике интестинальной оксигенации; Горелов И.И. — анализ и обработка собранного материала.

#### ORCID авторов

Сливин О.А. — 0000-0001-7655-6126  
Тарновская Д.С. — 0000-0002-4007-0527  
Мазурок В.А. — 0000-0003-3917-0771  
Беликов В.Л. — 0000-0003-0704-3153  
Горелов И.И. — 0000-0003-0215-2473

#### Литература/References

1. Jamieson D.J., Honein M.A., Rasmussen S.A. et al. H1N1 2009 influenza virus infection during pregnancy in the USA. *Lancet*. 2009; 374(9688): 451–458.
2. Kaufman M.A., Duke G.J., McGain F. et al. Life-threatening respiratory failure from H1N1 influenza 09 (human swine influenza). *Med. J. Aust.* 2009; 191(3): 154–156.
3. Rello J., Rodriguez A., Ibanez P. et al. Intensive care adult patients with severe respiratory failure caused by Influenza A (H1N1) in Spain. *Crit.Care.* 2009; 13(5): 148.
4. Vaillant L., La Ruche G., Tarantola A., Barboza P. Epidemiology of fatal cases associated with pandemic H1N1 influenza 2009. *Euro Surveill.* 2009; 14(33): 19309.
5. Gelman S.I. The effect of enteral oxygen administration on the hepatic circulation during halothane anaesthesia: clinical observation. *Br. J. Anaesth.* 1975; 47(12): 1261–1264.
6. Беликов В.Л., Мазурок В.А., Сливин О.А., Макаренко А.М. Интестинальная инсуффляция кислорода для повышения системной оксигенации. *Вестник интенсивной терапии*. 2013; прил. 5: 8–9. [Belikov V.L., Mazurok V.A., Slivin O.A., Makarenko A.M. Intestinal insufflation of oxygen to increase systemic oxygenation. *Vestnik intensivnoy terapii*. 2013; 5: 8–9. (In Russ)]
7. Mazurok V., Belikov V., Slivin O. Non-lung oxygenation: revising the old idea. *EJA*. 2013; 30(Suppl. 51): 80–81.
8. Мазурок В.А., Беликов В.Л., Сливин О.А., Лобач С.М. Внепеченочная оксигенация: современный взгляд на старые идеи. *Вестник СЗГМУ им. И.И. Мечникова*. 2013; 5(3): 119–127. [Mazurok V.A., Belikov V.L., Slivin O.A., Lobach S.M. Extrapulmonary oxygenation: a modern take on old ideas. *Vestnik SZGMU im. I.I. Mechnikova*. 2013; 5(3): 119–127. (In Russ)].
9. Воротинцев С.И. Энтеральна оксигенация в інтенсивній терапії критичних станів. Дисертація на здобуття наукового ступеня кандидата медичних наук. Запоріжжя; 2003.

10. Шифрин Г.А., Горенштейн М.Л. Восстановление биологичности при сепсисе. Запорожье; 2004. [Shifrin G.A., Gorenshitejn M.L. Vosstanovlenie bioustoichivosti pri sepsise (The restoration of biological in sepsis). Zaporozh'e, 2004. (In Russ)].
11. Mauad T., Hajjar L.A., Callegari G.D. et al. Lung pathology in fatal novel human influenza A (H1N1) infection. *Am. J. Respir. Crit. Care Med.* 2010; 181(1): 72–79.
12. Davies A., Jones D., Bailey M. et al. Extracorporeal membrane oxygenation for 2009 influenza A (H1N1) acute respiratory distress syndrome. *JAMA.* 2009; 302(17): 1888–1895.
13. Полушин Ю.С., Храпов К.Н., Майская М.Ю., Дикарев К.В. Вирусная пневмония грипп А (H1N1), осложненная ОРДС. Общая реаниматология. 2010; VI(3): 15–22. [Polushin Ju.S., Hrapov K.N., Mayskaja M.Ju., Dikarev K.V. Viral pneumonia influenza A (H1N1) infection, complicated by ARDS. *General reanimatology.* 2010; VI(3): 15–22. (In Russ)].
14. Титов Л.П. и др. Антибиотикорезистентность основных возбудителей постгриппозных пневмоний у взрослых в 2009–2011 гг. *Здравоохранение.* 2011; 11: 4–9. [Titov L.P. et al. Antibiotic resistance of major pathogens postgrippoznyh pneumonia in adults, 2009–2011. *Zdravoohranenie.* 2011; 11: 4–9. (In Russ)].
15. Baker M.G., Wilson N., Huang Q.S. et al. Pandemic influenza A (H1N1) in New Zealand: the experience from April to August 2009. *Euro Surveill.* 2009; 14(34): 19319.
16. Грицан А.И. и др. Опыт проведения интенсивной терапии у беременных с тяжелыми формами гриппа, вызванного вирусом А (H1N1). *Российский вестник акушера-гинеколога.* 2010; 6: 32–37. [Grican A.I. et al. The experience of conducting intensive therapy in pregnant women with severe influenza caused by virus A (H1N1). *Rossijskij vestnik akushera-ginekologa.* 2010; 6: 32–37. (In Russ)].
17. Полушин Ю.С., Яковлев А.А., Храпов К.Н. и др. Особенности респираторной терапии при тяжелой вирусной пневмонии, осложняющей течения гриппа А (H1N1). *Журнал акушерства и женских болезней.* 2009; 58(6): 10–18. [Polushin Ju.S., Jakovlev A.A., Hrapov K.N. et al. Respiratory therapy in severe viral pneumonia complicating the course of influenza A (H1N1). *Zhurnal akusherstva i zhenskih boleznej.* 2009; 58(6): 10–18. (In Russ)].
18. Dawood F.S., Jain S., Finelli L. et al. Emergence of a novel swine-origin influenza A (H1N1) virus in humans. *N. Engl. J. Med.* 2009; 360(25): 2605–2615.
19. Мазурок В.А., Антонова И.В., Головкин А.С., Баутин А.Е., Горелов И.И. и др. Энтеропатии критических состояний: клиничко-морфологические образы, возможности коррекции. *Трансляционная медицина.* 2016; 3(5): 42–52. [Mazurok V.A., Antonova I.V., Golovkin A.S., Bautin A.E., Gorelov I.I. et al. Enteropathy critical conditions: clinical-morphological images, the possibility of correction. *Transljacionnaja medicina.* 2016; 3(5): 42–52. (In Russ)].
20. Мазурок В.А., Головкин А.С., Баутин А.Е., Горелов И.И. и др. Желудочно-кишечный тракт при критических состояниях — первый страдает, последний, кому уделяют внимание. *Вестник интенсивной терапии.* 2016; 2: 28–36. [Mazurok V.A., Golovkin A.S., Bautin A.E., Gorelov I.I. et al. The gastrointestinal tract in critical conditions — the first is suffering, the last person paying attention. *Vestnik intensivnoj terapii.* 2016; 2: 28–36. (In Russ)].
21. Mazurok V., Belikov V.L., Slivin O.A. Intestinal insufflation of small volume of oxygen increases systemic oxygenation in acute respiratory distress syndrome patients. *European Journal of Anaesthesiology.* 2015; 32(7): 507–508.
22. Беликов В.Л., Мазурок В.А., Сливин О.А., Завойских Е.В. Анатомо-физиологическое обоснование энтеральной оксигенотерапии. *Анестезиология и реаниматология.* 2015; 60(6): 16–21. [Belikov V.L., Mazurok V.A., Slivin O.A., Zavojskih E.V. Anatomical and physiological basis of enteric oxygen therapy. *Anesteziologija i reanimatologija.* 2015; 60(6): 16–21. (In Russ)].
23. Беликов В.Л., Завойских Е.В., Мазурок В.А. и др. Энтеральная оксигенация в комплексной терапии анаэробного септического шока у родильницы. *Анестезиология и реаниматология.* 2014; 59(5): 74–77. [Belikov V.L., Zavojskih E.V., Mazurok V.A. et al. Enteral oxygenation in complex therapy of anaerobic septic shock in childbed. *Anesteziologija i reanimatologija.* 2014; 59(5): 74–77. (In Russ)].
24. Беликов В.Л. Энтеральная оксигенотерапия при энтеропатиях критических состояний: Автореф. дис. ... канд. мед. наук, 2017. [Belikov V.L. Enteral oxygen therapy in the enteropathy of critical conditions (Jentral'naja oksigenoterapija pri jenteropatijah kriticheskikh sostojanij). [dissertation]. St. Petersburg, 2017. (In Russ)].