

## ТРОМБОЭЛАСТОГРАФИЯ: КЛИНИЧЕСКАЯ ЗНАЧИМОСТЬ ТЕСТА НА ФУНКЦИОНАЛЬНЫЙ ФИБРИНОГЕН

А.Ю. Буланов<sup>1,2</sup> , К.В. Яцков<sup>1</sup> , Е.Л. Буланова<sup>1,3</sup> , Н.В. Доброва<sup>1</sup> 

<sup>1</sup> ГБУЗ «Городская клиническая больница № 52 ДЗ Москвы», Москва, Россия

<sup>2</sup> ФГАОУ ВО «Российский университет дружбы народов», Москва, Россия

<sup>3</sup> ФГБОУ ВО «Первый Московский государственный медицинский университет им. И.М. Сеченова»  
Минздрава РФ, Москва, Россия

*Актуальность.* Система гемостаза довольно часто становится предметом интереса специалистов медицины критических состояний. Современные лабораторные технологии дают немало возможностей для оценки функции тромбоцитов и фибриногена. К наиболее интересной и перспективной следует отнести тромбозэластографию. *Цель исследования.* Представлены результаты анализа опыта использования специальной методики ТЭГ-теста на функциональный фибриноген в рамках специализированной консультативной гемостазиологической службы. *Материал и методы.* Проведенное исследование позволяет прийти к заключению о безусловной перспективности клинического применения тромбозэластографического теста на функциональный фибриноген. Как основную рабочую нишу FF-теста следует обозначить постгеморрагические коагулопатии, ситуации, требующие пристального внимания к функции тромбоцитов при сочетании с гиперфибриногенемией (повышение фибриногена, связанное с неспецифическим воспалением, гестационная гиперфибриногенемия). *Результаты.* Существенное различие (более 2 г/л) между уровнем фибриногена плазмы, оцененным по методу Клауса и по FF-тесту, может служить маркером дисфибриногенемии. *Выводы.* Клиническое значение обсуждаемой методики — предиктор тромботических и геморрагических проблем, диагностический маркер, ориентир для назначения трансфузионной терапии.

- **Ключевые слова:** тромбозэластография, функциональный фибриноген, кровотечения, тромбозы, интенсивная терапия

**Для корреспонденции:** Буланов Андрей Юльевич — д.м.н., зав. консультативной трансфузиологической бригадой ГБУЗ «Городская клиническая больница № 52 ДЗ Москвы», профессор кафедры анестезиологии и реаниматологии ФГАОУ ВО «Российский университет дружбы народов», Москва, Россия; e-mail: buldoc68@mail.ru

**Для цитирования:** Буланов А.Ю., Яцков К.В., Буланова Е.Л., Доброва Н.В. Тромбозэластография: клиническая значимость теста на функциональный фибриноген. Вестник интенсивной терапии. 2017;1:5–11. DOI: 10.21320/1818-474X-2017-1-5-11

**Поступила:** 21.01.2017

## THE THROMBOELASTOGRAPHY: CLINICAL SIGNIFICANCE OF FUNCTIONAL FIBRINOGEN TEST

A.Yu. Bulanov<sup>1,2</sup> , K.V. Yatskov<sup>1</sup> , E.L. Bulanova<sup>1,3</sup> , N.V. Dobrova<sup>1</sup> 

<sup>1</sup> 52<sup>nd</sup> Moscow City hospital, Moscow, Russia

<sup>2</sup> RUDN University of Friendship, Moscow, Russia

<sup>3</sup> First Moscow Medical University, Moscow, Russia

*Introduction.* The hemostatic system is a frequent subject of interest of critical care. Critical hemostasis has been studied most commonly using thromboelastography. *Objectives.* Presented study report the experience in the use of special TEG technology fictional fibrinogen test. *Material and Methods.* As the main working area of FF-test should be marked posthemorrhagic coagulopathy, a situation demanding close attention to the function of the platelets when combined with hyperfibrinogenemia (increase in fibrinogen associated with nonspecific inflammation, gestational hyperfibrinogenemia). *Results.* A significant difference (more than 2 g/l) between the level of fibrinogen of the plasma is estimated by the method of Claus and FF-test can serve as a marker of dysfibrinogenemia. *Conclusion.* The clinical importance of the methodology is a predictor of thrombotic and haemorrhagic problems, the diagnostic marker, a reference point for the purpose of transfusion therapy.

- **Keywords:** thromboelastography, functional fibrinogen, bleeding, thrombosis, intensive care.

**For correspondence:** Andrey Yu. Bulanov — Doctor of Medical Science, Head of consultative transfusiology team of 52<sup>nd</sup> Moscow City hospital, Professor of Department of Anesthesiology and Reanimatology of Russian University of Friendship, Moscow, Russia; e-mail: buldoc68@mail.ru

**For citation:** Bulanov A.Yu., Yatskov K.V., Bulanova E.L., Dobrova N.V. The Thromboelastography: Clinical Significance of Functional Fibrinogen Test. Intensive Care Herald. 2017;1:5–11. DOI: 10.21320/1818-474X-2017-1-5-11

**Received:** 21.01.2017



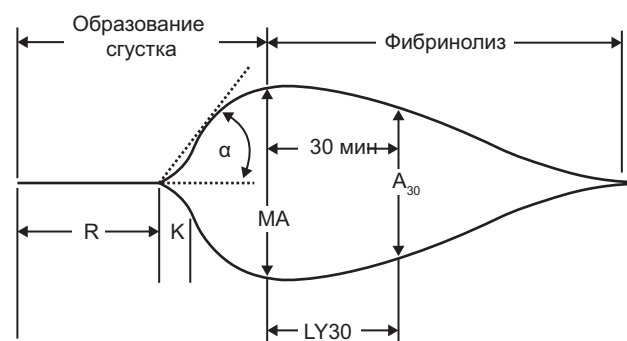
Проблемы интенсивной терапии не обходят стороной ни одну из систем организма пациента. Система гемостаза довольно часто становится предметом интереса специалистов медицины критических состояний. Пристальное внимание исследователей приносит новые знания о системе гемостаза, информацию о новых веществах, участвующих в ее работе. Но сколько бы ни было участников в системе гемостаза, основную работу — формирование тромба — выполняют только два: это тромбоциты и фибриноген. Многие специалисты совершенно оправданно придают большое значение функциональной активности этих компонентов гемостаза, их соотношению в развитии геморрагических и тромботических осложнений [1, 2]. Современные лабораторные технологии дают немало возможностей для оценки функции тромбоцитов и фибриногена. К наиболее интересной и перспективной следует отнести тромбоэластографию (ТЭГ).

В основе этого метода лежит оценка вязкоэластических свойств тромба [3]. В результате исследования после компьютерной обработки полученной информации «жизненный цикл» тромба представляется в виде кривой. Для ее цифровой характеристики существует около 20 показателей, основные из которых — R, K, угол  $\alpha$ , MA и LY30 (рис. 1). Первые три отражают динамику тромбообразования, LY30 характеризует активность фибринолиза, MA демонстрирует свойства получившегося тромба. Как уже сказано, собственно тромб формируют два компонента — фибрин и тромбоциты. Соответственно, MA и отражает функцию кровяных пластинок и фибриногена как предшественника фибрина. При необходимости технология ТЭГ дает возможность разделить MA на составляющие с помощью теста, относящегося к специальным методикам ТЭГ: Functional Fibrinogen (FF) в классической ТЭГ, fibtem — в технологии ROTEM.

**Целью** настоящего исследования явился анализ опыта тромбоэластографической оценки функции фибриногена и тромбоцитов в рамках деятельности специализированного отделения анестезиологии гематологической клиники и выездной гемостазиологической бригады.

**Материалы и методы.** В проспективное скрининговое исследование включено 138 пациентов, оперированных в ФГБУ «Гематологический научный центр» Минздрава РФ, проходивших лечение в городской клинической больнице № 52 ДЗМ или консультированных выездной гемостазиологической бригадой в стационарах Москвы. Распределение по основным нозологическим формам представлено в табл. 1. Состояние 59 (43 %) пациентов было осложнено массивным кровотечением, 19 (12,4 %) — сепсисом, 11 (8 %) — тромбозами различной локализации, 5 (3,6 %) — ишемическим инсультом. Медиана возраста пациентов составила 36 лет (от 8 до 78 лет). Женщин было 72, мужчин — 65.

Основным методом исследования была ТЭГ с использованием тромбоэластографа TEG5000 [3, 4]. Исследовались образцы крови, стабилизированные цитратом натрия 3,2 % в соотношении 1:9. Рекальцификация осуществлялась хлоридом кальция в концентрации 0,2 моль/л.



$$CI = -0,6516R - 0,3772K + 0,1224MA + 0,0759\alpha - 7,7922$$

**РИС. 1.** Схема тромбоэластограммы. Внизу представлена методика расчета интегрального показателя CI

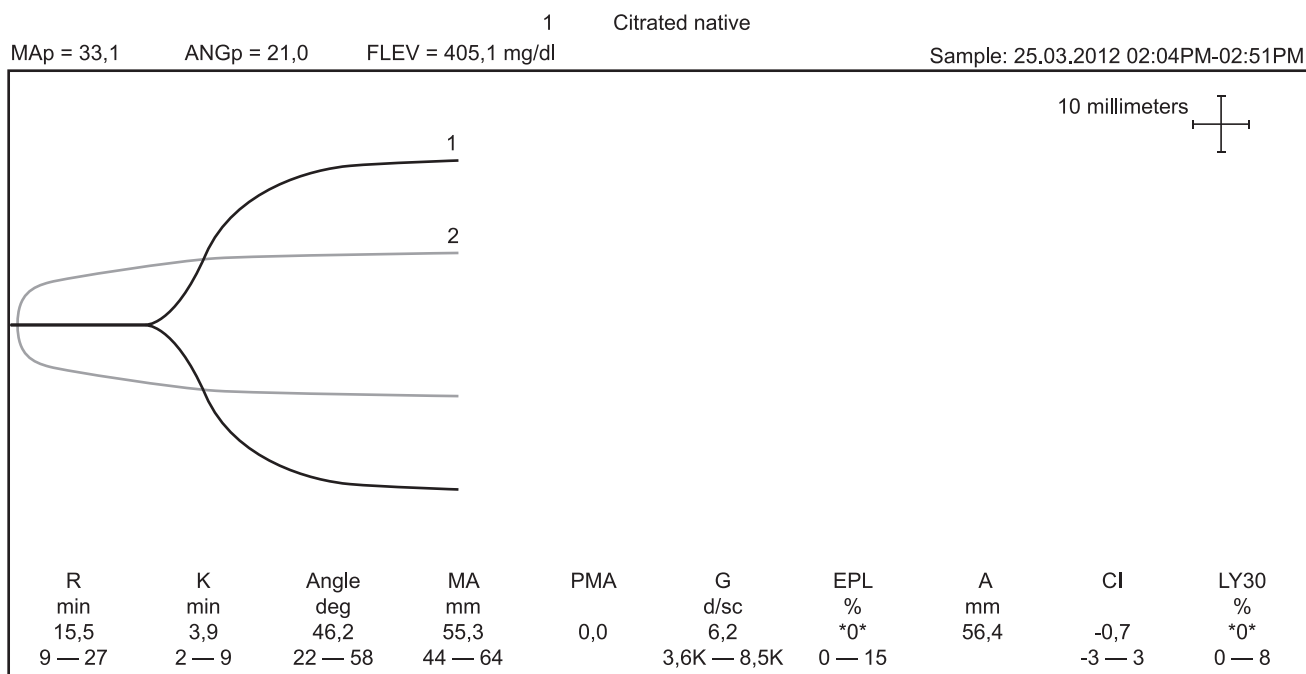
*Таблица 1*

**Распределение пациентов по нозологическим формам**

Нозологическая форма	Количество пациентов
Беременность	37
Идиопатическая тромбоцитопеническая пурпура	21
Лимфосаркома	17
Множественная миелома	13
Миелодиспластический синдром	11
Хронические миелопролиферативные заболевания	11
Хроническая болезнь почек	8
Острый промиелоцитарный лейкоз	6
Аутоиммунная гемолитическая анемия	5
Деформирующий артроз крупных суставов	4
Тромботическая тромбоцитопеническая пурпура	2
Болезнь Кастельмана	1
Тромбастения Гланцмана	1

Время от забора крови до выполнения исследования не превышало 30 мин. Выполнялся тест на функциональный фибриноген. Его суть состоит в параллельной постановке двух проб — с каолином и с реактивом Functional Fibrinogen, который содержит мощный ингибитор функции тромбоцитов. Анализируются значения MA, полученные в обеих пробах. MAfib характеризует функцию фибриногена, разница между общей MA (в тесте с каолином) и MAfib, обозначаемая как MApl, отражает функциональное состояние тромбоцитов.

Тест на активный фибриноген был модернизирован. Выполнялись исследование с реактивом Functional Fibrinogen (Hemonetic) и нативная тромбоэластограмма. Заменить исследование с каолином нативным тестом дали основание результаты исследований, продемонстрировавшие эквивалентность показателя MA, полученного в этих вариантах тестов. Теоретически различия между MA



**РИС. 2.** Тест на функциональный фибриноген пациента с нормальным гемостазом: кривая 1 — нативная кривая пациента; кривая 2 — кривая с реагентом Functional Fibrinogen

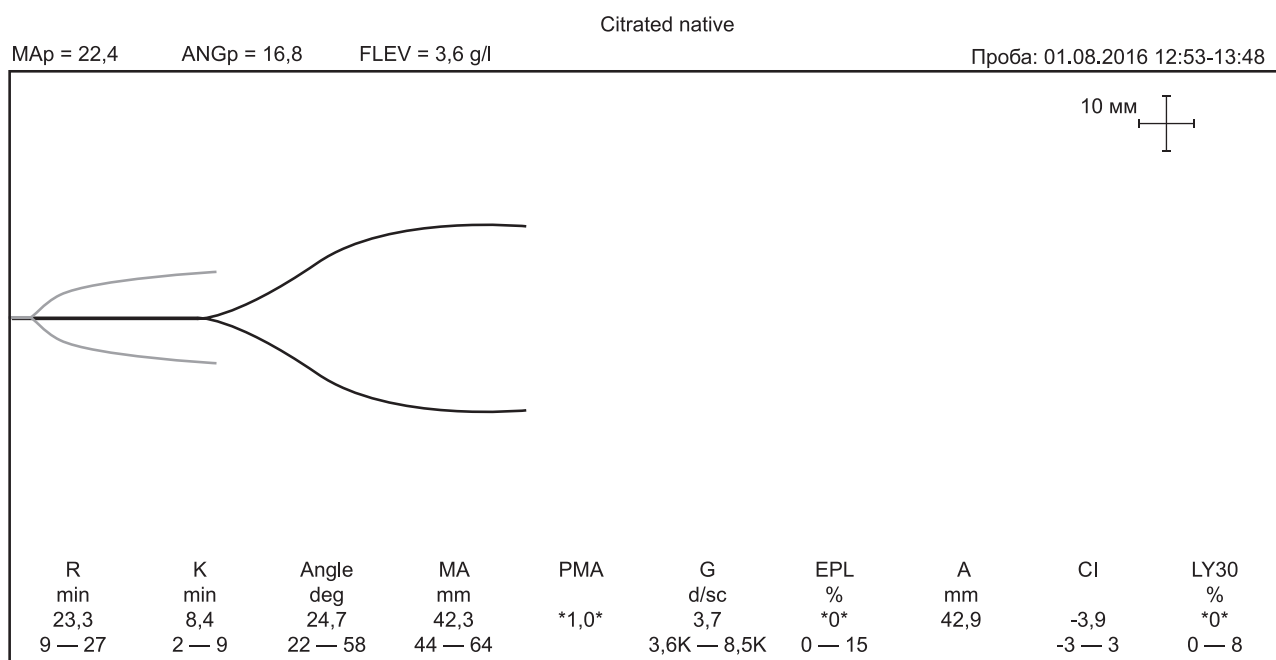
нативного теста и МА теста с коалином могут иметь место у пациентов, получающих антиагреганты. Это категория пациентов была исключена из исследования.

Исследование содержания фибриногена по методу Клауса осуществлялось на автоматическом коагулометре.

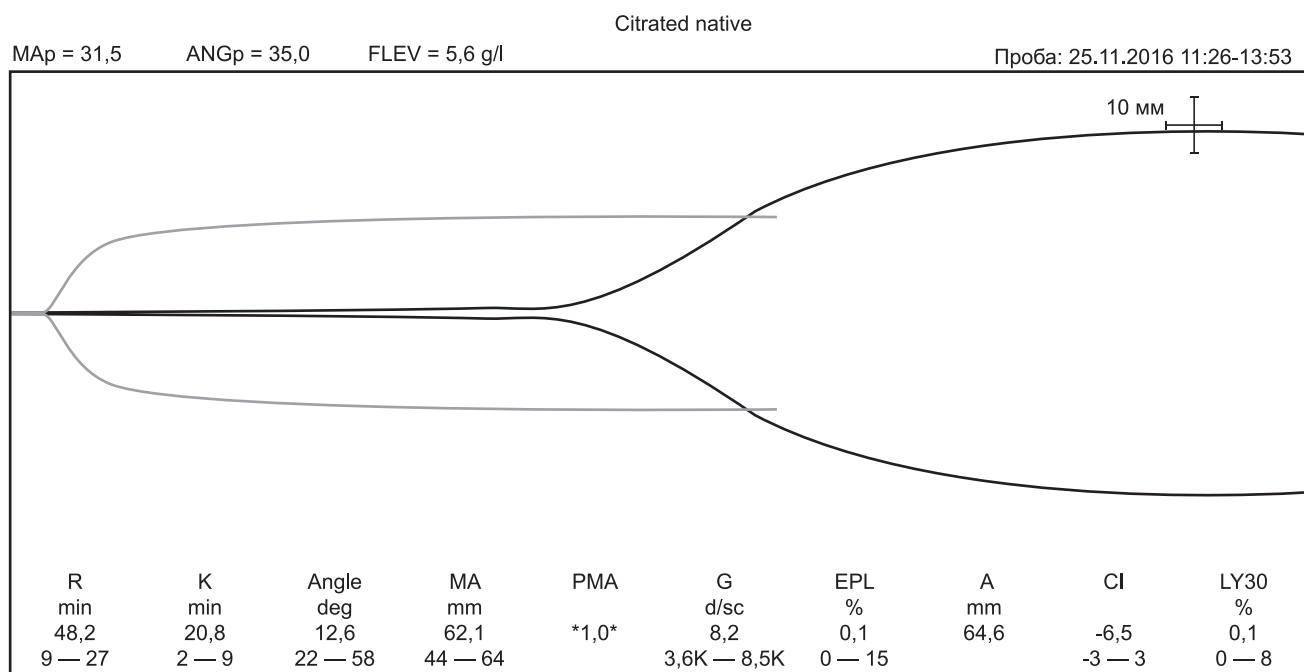
Статистическая обработка проводилась с помощью программы Biostat-4.03. Проводился однофакторный дисперсионный анализ, оценка корреляции с расчетом коэффициента корреляции Пирсона. Уровнем статистической значимости принято  $p < 0,05$ . При статическом анализе

данных рассчитывалось среднее и стандартное отклонение; медиана, максимальные и минимальные значения.

**Результаты исследования и их обсуждение.** Результаты теста, не выходящие за пределы нормальных значений по функциональным показателям тромбоцитов и фибриногена и по соотношению между ними, выявлены у 24 пациентов (17,5 %). Ориентиром для определения нормальных значений служили рекомендации производителей оборудования и данные литературы. В цифровом виде



**РИС. 3.** Повышение вклада фибриногена в показатель МА за счет снижения функции тромбоцитов



**РИС. 4.** Тромбоэластограмма пациентки 52 лет, страдающей хроническими миелопролиферативными заболеваниями. Состояние осложнилось тромбозом глубоких вен нижних конечностей и тромбозом легочной артерии. Показатели теста отражают высокий уровень фибриногена при нормальной функции тромбоцитов, гипокоагуляцию в рамках лечебного эффекта низкомолекулярного гепарина (надропарин в дозе 5900 Ед)

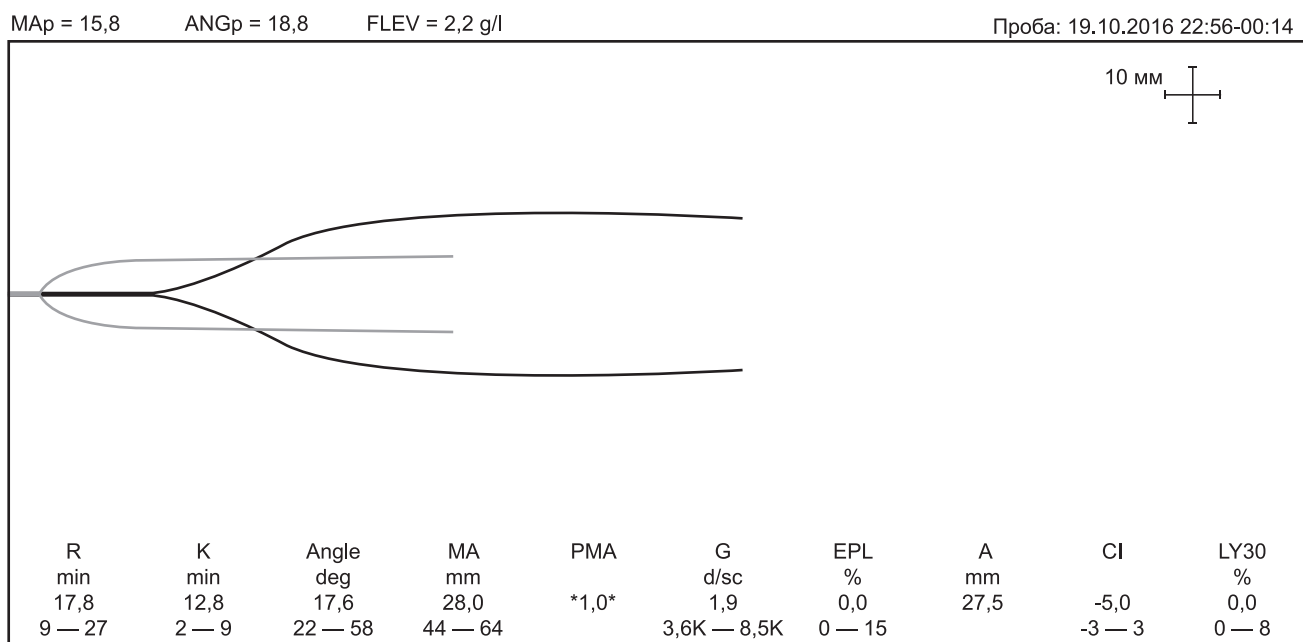
это МАр 30–40 мм, МАf 9–26 мм, доля МА, приходящаяся на участие фибриногена, — 20–30 % [3, 5, 6]. На рис. 2 приведен пример результатов ТЭГ-теста на активный фибриноген пациента без нарушений в системе гемостаза.

Наиболее часто выявляемым нарушением соотношения компонентов МА было увеличение вклада фибриногена (рис. 3), что имело место у 81 пациента (59,1 %). Доля фибриногена в этой группе составляла в среднем 48 % (от 40 до 67). При этом у 32 пациентов (39,5 % данной группы) сдвиг соотношения был связан со снижением функции тромбоцитов, обусловленным тромбоцитопенией (число тромбоцитов  $38,1 \pm 24,2 \times 10^9/\text{л}$ ). У этих пациентов серьезных клинических проблем (геморрагической или тромбоцитарной направленности) не отмечалось. У остальных же 49 соотношение менялось за счет гиперфибриногемии при нормальной функции тромбоцитов (рис. 4). В эту группу вошли пациенты с септическими осложнениями, ишемическими инсультами. Из нозологических форм преобладали пациенты, страдающие лимфосаркомой, множественной миеломой, первичным миелофиброзом, хронической болезнью почек.

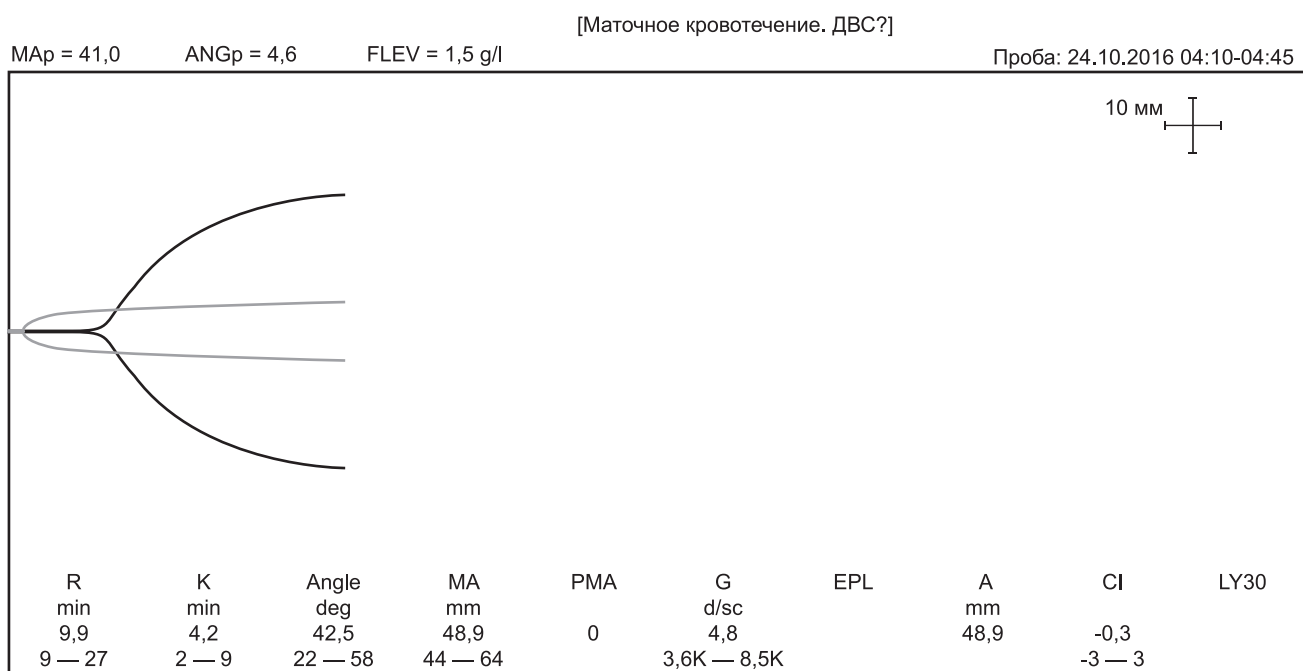
С преобладанием доли фибриногена в МА были закономерно ассоциированы венозные тромбоэмболические проблемы. Состояние 7 из вышеописанных 49 пациентов с гиперфибриногемией, изменившей структуру МА (14,3 %), осложнилось развитием тромбозов различной локализации (тромбоз глубоких вен нижних конечностей — 4, катетер-ассоциированный тромбоз в системе верхней полой вены — 2, тромбоз поперечного синуса — 1). У двух пациентов была диагностирована тромбозом легочной артерии.

Кроме того, у обсуждаемой категории пациентов (с гиперфибриногемией и увеличением доли МАf) тромбоэмболическая ситуация осложнилась резистентностью к антикоагулянтной терапии стандартными дозами гепарина при нормальном уровне антитромбина.

Специфичной была картина постгеморрагической коагулопатии после перенесенной массивной кровопотери (главным образом акушерской этиологии). Отмечались и выраженное снижение функции тромбоцитов и гипофибриногемия. Соотношение компонентов МА в 24 случаях из 27 значительно сдвигалось в сторону фибриногена (рис. 5). Доля его составляла в среднем 51,3 % (от 34 до 67 %). В одном случае у пациентки после кесарева сечения, осложнившегося кровопотерей, было выявлено значимое снижение функции фибриногена при нормальной общей МА (рис. 6), клинически проявлявшееся рецидивирующими кровотечениями умеренной интенсивности (кровоточивость кожного шва, геморрагическое отделяемое из матки). В двух случаях общее снижение МА определялось снижением функции тромбоцитов и глубокой гипофибриногемией со сдвигом соотношения компонентов МА в сторону тромбоцитов (рис. 7). Причиной развития гемостазиологических нарушений в одном из них послужила антенатальная гибель плода с развитием эндометрита и септического шока, в другом — эмболия околоплодными водами, спровоцировавшая острый внутрисосудистый гемолиз. По мнению ряда авторов, ТЭГ с выполнением теста на функциональный фибриноген является более четким по сравнению со стандартной ТЭГ и тем более с локальными коагулологическими тестами критерием оценки показаний для назначения трансфузионной тера-



**РИС. 5.** Результаты теста на функциональный фибриноген пациентки с кровотечением после экстренного оперативного родоразрешения (преждевременная отслойка нормально расположенной плаценты). Имеет место снижение общей МА за счет тромбоцитопении



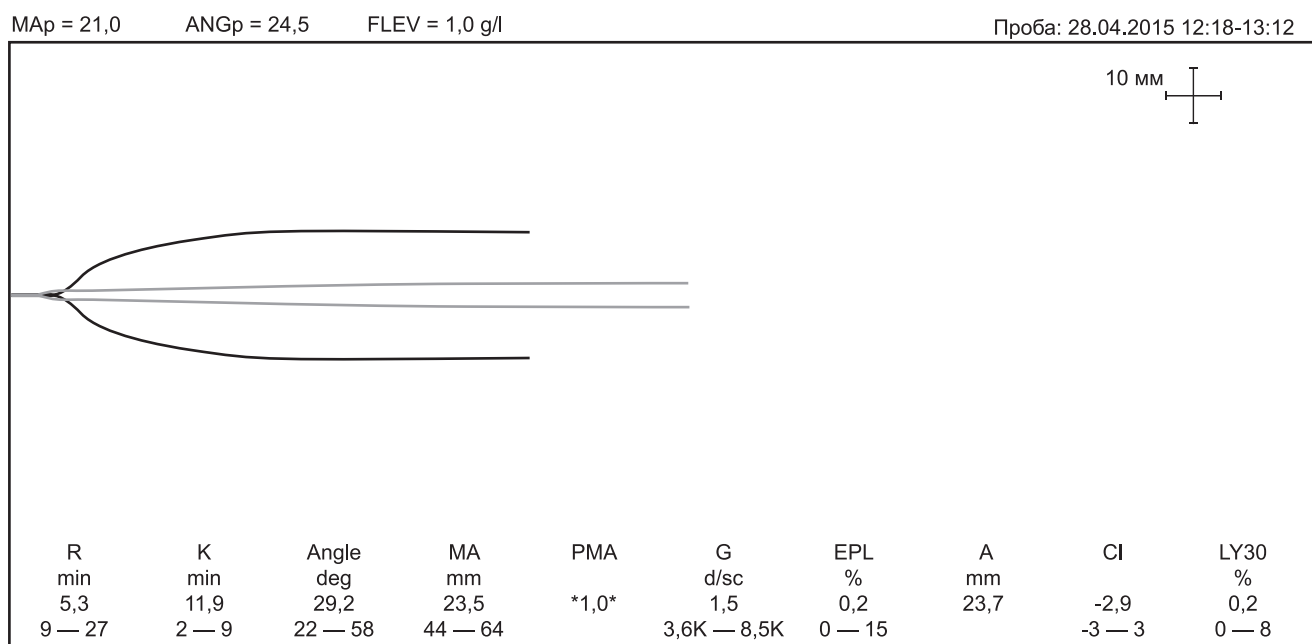
**РИС. 6.** Постгеморрагическая коагулопатия с изолированным снижением фибриногена

пии при кровотечениях [1, 5, 7, 8]. В рамках нашего опыта результаты теста давали основу для приоритета в выполнении трансфузии концентрата тромбоцитов или криопреципитата (как источника фибриногена).

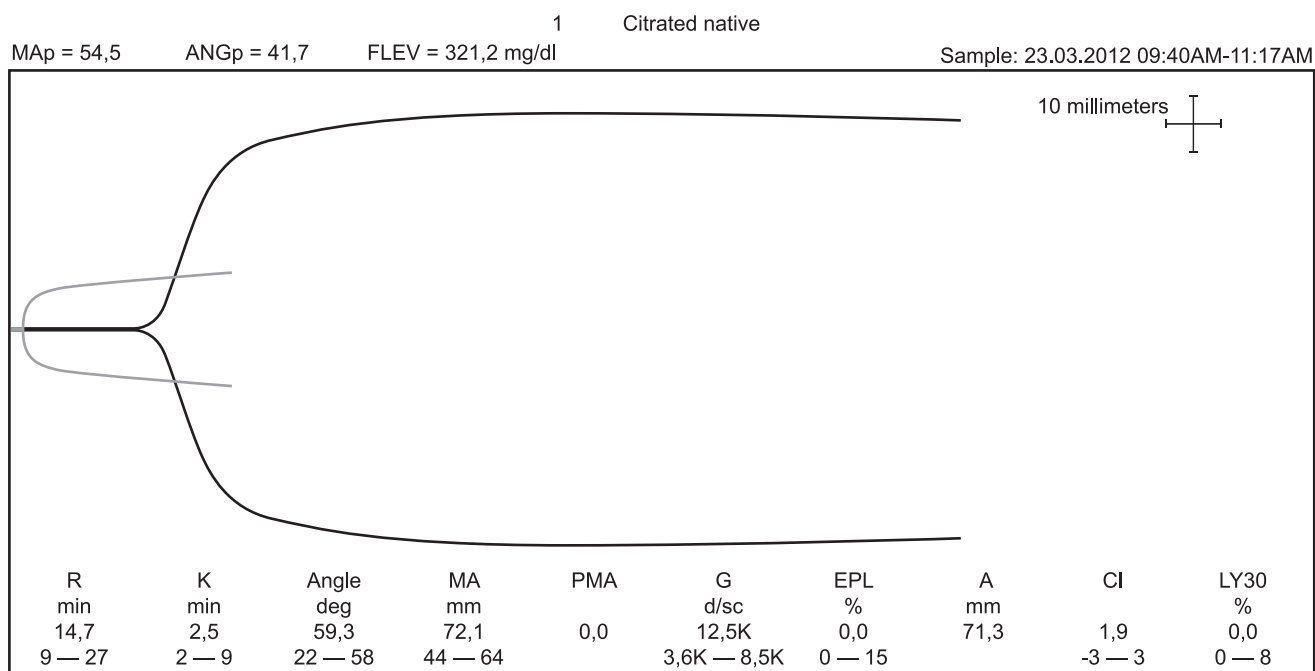
Тромбоэластографический параметр МА является принятым критерием функции тромбоцитов. Однако значимая гиперфибриногенемия, наблюдаемая, в частности, в рамках физиологических гестационных изменений в III триместре беременности, может скрыть имеющуюся дисфункцию тромбоцитов. Простое сопоставление с содержанием фибриногена по Клаусу уместно в данном случае,

но может не дать точного представления. Для тромбоэластографической оценки гемостаза при тромбоцитопении в сочетании с гиперфибриногенемией любого происхождения целесообразно использовать обсуждаемую диагностическую методику.

Преобладание вклада тромбоцитов при нормальном (без снижения) уровне фибриногена (рис. 8) встречалось редко, а именно у двух пациентов (1,5 % случаев). Но в обоих случаях оно сопровождалось осложнениями ишемического характера: у одного пациента развился ишемический инсульт, у другого — острый инфаркт миокар-



**РИС. 7.** Тест на функциональный фибриноген демонстрирует общее нарушение собственных свойств тромба преимущественно за счет гипофибриногемии



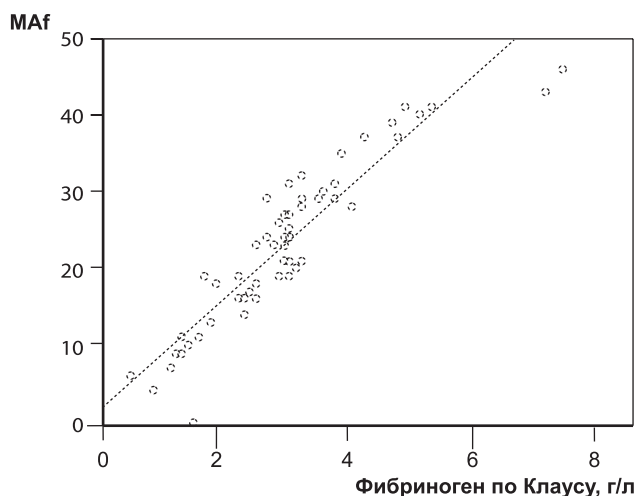
**РИС. 8.** Значительное повышение функции тромбоцитов у пациента с эссенциальной тромбоцитемией (число тромбоцитов —  $412 \times 10^9/\text{л}$ ). Ситуация осложнилась развитием острого инфаркта миокарда

да. Следует отметить, что в первом случае общая МА не выходила за пределы нормальных значений. R.J. Parker и соавт. рассматривают нарушения структуры тромба с преобладанием функции тромбоцитов по данным теста на функциональный фибриноген как независимый предиктор послеоперационных ишемических осложнений [2].

В рамках настоящего исследования было выполнено сопоставление MAfib с содержанием фибриногена, определенного методом Клауса. В результате выявлена корреляция высокой степени (рис. 9). Аналогичные данные ра-

нее были получены I. Fluger и соавт. [9]. На основании этих данных в представлении результатов FF-теста был введен показатель уровня функционального фибриногена (FLEV). В нашем случае FLEV достоверно не отличался от содержания фибриногена по Клаусу, хотя несколько превышал его уровень. Из этой закономерности выделялись три пациента, у которых уровень фибриногена по Клаусу и функциональный фибриноген существенно различались между собой. У двоих из них (мать и сын, проходившие обследование перед выполнением родственной трансплантации





**РИС. 9.** Корреляция между MAf и оценкой фибриногена по Клаусу.  $R = 0,923$ ;  $p < 0,001$

почки) имела место наследственная дисфибриногенемия, у одного — множественная миелома в стадии прогрессии. Соответствие фибриногена по Клаусу и FLEV различалось в зависимости от уровня фибриногена плазмы. При гипофибриногенемии (менее 1 г/л по Клаусу) разница достигала 1 г/л, в то время как при нормальном или повышенном содержании фибриногена по Клаусу не превышала 0,5 г/л.

**Выводы.** Проведенное исследование позволяет прийти к заключению о безусловной перспективности клинического применения тромбоэластографического теста на функциональный фибриноген. Как основную рабочую нишу FF-теста следует обозначить постгеморрагические коагулопатии, ситуации, требующие пристального внимания к функции тромбоцитов при сочетании с гиперфибриногенемией (повышение фибриногена, связанное с неспецифическим воспалением, гестационная гиперфибриногенемия). Существенное различие (более 2 г/л) между уровнем фибриногена плазмы, оцененным по методу Клауса и по FF-тесту, может служить маркером дисфибриногенемии. Клиническое значение обсуждаемой методики — предиктор тромботических и геморрагических проблем, диагностический маркер, ориентир для назначения трансфузионной терапии.

**Конфликт интересов.** Авторы заявляют об отсутствии конфликта интересов.

**Вклад авторов.** Буланов А.Ю. — идея, дизайн работы, набор материала, написание статьи; Яцков К.В. — набор материала, подготовка рисунков; Буланова Е.Л. — набор материала, подготовка обзора литературы; Доброва Н.В. — набор материала.

#### ORCID авторов

Буланов А.Ю. — 0000-0001-6999-8145

Яцков К.В. — 0000-0003-0125-9068

Буланова Е.Л. — 0000-0002-8909-6592

Доброва Н.В. — 0000-0001-5902-278X

#### Литература/References

1. *Harr J.N., Moore E.E., Chasabyan A. et al.* Functional fibrinogen assay indicates that fibrinogen is critical in correcting abnormal clot strength following trauma. *Shock*. 2013; 39(1): 45–19. doi: 10.1097/SHK.0b013e3182787122.
2. *Parker R.J., Eley K.A., Von Kier S. et al.* Functional fibrinogen to platelet ratio using thromboelastography as a predictive parameter for thrombotic complications following free tissue transfer surgery: a preliminary study. *Microsurgery*. 2012; 32(7): 512–519. doi: 10.1002/micr.21978.
3. *Буланов А.Ю.* Тромбоэластография в современной клинической практике. Атлас ТЭГ. М.: Ньюдиамед, 2015. [*Bulanov A. Yu.* Tromboelastografiya v sovremennoi klinicheskoi praktike. Atlas TEG. Moscow: N'udiamed, 2015. (In Russ)]
4. *Chen A., Teruya J.* Global hemostasis testing thromboelastography: old technology, new applications. *Clin. Lab. Med.* 2009; 29: 391–407. doi: 10.1016/j.cl.2009.04.003.
5. *Solomon C., Ranucci M., Hochleitner G. et al.* Assessing the methodology for calculating platelet contribution to clot strength in thromboelastometry and thromboelastography. *An. Analg.* 2015; 121: 868–878. doi: 10.1213/ANE.0000000000000859.
6. *Carroll R.C., Craft R.M., Chavez J.J. et al.* Measurement of functional fibrinogen levels using the thromboelastograph. *J. Clin. Anesth.* 2008; 20(3): 186–190. doi: 10.1016/j.jclinane.2007.09.017.
7. *Pruller F., Raggan R.B., Mahla E. et al.* Whole blood fibrinogen test results in thromboelastography and thromboelastometry — which one is true? *Transfusion Med.* 2014; 24(suppl. 1): 45.
8. *De Pietry L., Raqusa F., Deleuterio A. et al.* Reduce transfusion during OLT by POC coagulation management and TEG fictional fibrinogen. *Transplant Direct*. 2015; 2(1): 49. doi: 10.1097/TXD.0000000000000559.
9. *Fluger I., Maderova K., Simek M. et al.* Comparison of functional fibrinogen assessment using thromboelastography with the standard von Clauss method. *Biomed. Pap. Med. Fac. Univ. Olomouc. Czech. Repub.* 2012; 156: 260–261. doi: 10.5507/bp.2011.035.