

Исследование биоэлектрической активности головного мозга при проведении процедуры масочной ингаляции ксенон-кислородной смесью

В.И. Потиевская¹, Ф.М. Шветский²,
М.Б. Потиевский³

¹ ФГБУ «НМИЦ радиологии» МЗ РФ, Москва

² ГБУЗ «ГВВ № 2 ДЗМ», Москва

³ МГУ им. М.В. Ломоносова, Москва, Россия

Инертный газ ксенон используется в качестве ингаляционного анестетика при проведении оперативных вмешательств, в том числе высокого риска, а также при болевом синдроме, обусловленном различными факторами. При использовании низких концентраций ксенона (ниже 50 %) или при кратковременном его воздействии сохраняются сознание и контакт с пациентом, а также присутствуют анальгетический и седативный эффекты анестетика. Исследовано 20 здоровых добровольцев в возрасте от 22 до 30 лет. Ингаляцию газовой смесью ксенон/кислород (70 и 30 %) осуществляли в течение 3 минут. Для оценки состояния обследуемых использовали регистрацию электроэнцефалограммы (ЭЭГ) до процедуры, в течение всей процедуры и через 30 минут после ее окончания. Для обработки ЭЭГ применялся метод спектрального анализа, при этом оценивался спектр мощности каждого диапазона ЭЭГ-ритмов (δ , θ , α и β). Статистическая обработка данных осуществлялась с помощью L-критерия тенденций Пейджа и парного T-критерия Вилкоксона. В результате получено достоверное нарастание медленноволновой ритмики и снижение ЭЭГ-мощности α -ритма во время процедуры и после нее, а также перераспределение зон активности в головном мозге. Данные изменения характерны для физиологического сна. Кратковременная ингаляция ксенон-кислородной смесью (70 % ксенона и 30 % кислорода) обладает седативным эффектом, что может быть использовано при проведении лечебных и диагностических процедур.

Ключевые слова:

ксенон, ингаляционные анестетики, масочные ингаляции ксенон-кислородной смеси, электроэнцефалография, седация

Evaluation of brain bioelectrical activity during xenon-oxygen mixture inhalation

V.I. Potievskaya¹, F.M. Shvetskiy²,
M.B. Potievskiy³

¹ FSBI "National Medical Research Radiological Center" of the Ministry of Health of the Russian Federation, Moscow

² SBH "Hospital for war veterans №2", Moscow

³ FSBEI HE "Lomonosov Moscow State University", Moscow

Xenon is an inert gas used like inhalational anesthetic during different surgeries, including high-risk operations and for pain treatment caused by different factors. If concentration of the gas is less than 50 %, or the duration of the procedure is very short, no consciousness depression occurs. 20 healthy persons from 22 to 30 years old were undergone xenon/oxygen inhalation with concentration 70/30 % respectively for 3 minutes. Electroencephalography (EEG) was recorded before, during and 30 minutes later the procedure. For the data processing spectral analysis was used. Statistical analysis was performed by Wilcoxon and Page tests. As a result, significant increase in slow wave activity and reduction in alpha-rhythm activity were observed during and after the procedure as well as repartition of activity zones in brain similar to physiological sleep. This fact may be used in conduction of treatment and diagnostics procedures.

Keywords:

xenon, inhalational anesthetics, mask inhalations of xenon-oxygen mixture, electroencephalography, sedation

✉ Для корреспонденции: Потиевская Вера Исааковна, д-р мед. наук, главный научный сотрудник ФГБУ «НМИЦ радиологии» Минздрава России; e-mail: vera.pot@mail.ru

✉ Для цитирования: Потиевская В.И., Шветский Ф.М., Потиевский М.Б. Исследование биоэлектрической активности головного мозга при проведении процедуры масочной ингаляции ксенон-кислородной смесью. Вестник интенсивной терапии имени А.И. Салтанова. 2019;1:94–9.

✉ For correspondence: Vera I. Potievskaya, Ph.D., M.D., chief researcher «National Medical Research Radiology Center», Russian Federation Ministry of Healthcare; e-mail: vera.pot@mail.ru

✉ For citation: Potievskaya VI, Shvetskiy FM, Potievskiy MB. Evaluation of brain bioelectrical activity during xenon-oxygen mixture inhalation. Alexander Saltanov Intensive Care Herald. 2019;1:94–9.

DOI: 10.21320/1818-474X-2019-1-94-99

Введение

Ксенон относится к инертным газам, которые в организме человека не вступают в биохимические реакции и не образуют соединений. В то же время описано взаимодействие ксенона с молекулами воды с образованием так называемых клатратных соединений, которые могут оказывать существенное влияние на функциональное состояние организма за счет депонирования различных субстанций [1]. Известно также о растворимости ксенона в липидах и взаимодействии ксенона с белками, ионами хлора и водорода, а также катионами HCO^+ , HN^{2+} и HNCH^+ .

Установлено, что ксенон оказывает тормозящее действие на NMDA-рецепторы и слабо воздействует на ГАМК-рецепторы. Ксенон ингибирует NMDA-рецепторы, конкурентно взаимодействуя с центром, связывающим их ко-агонист глицин. Ингибирование NMDA-рецепторов путем связывания с ними ксенона обуславливает анальгетические, наркотические и нейропротективные свойства этого газа [2, 3]. Согласно современным представлениям, ксенон, не вступая в химические реакции, временно и обратимо изменяет функции нейронов по передаче ноцицептивных и ноноцицептивных стимулов. Клинические исследования показали, что уже в малой концентрации ксенон влияет на синаптическую передачу предположительно в области желатинозной субстанции и 2-й пластины Рекседа задних рогов спинного мозга [1]. При более продолжительном воздействии отмечается воздействие ксенона на таламические и гипоталамические структуры.

Ксенон используется в качестве ингаляционного анестетика при проведении различных оперативных вмешательств, в том числе нейрохирургических операций [4] и операций высокого риска [5]. Масочные ксенон-кислородные ингаляции применяются для анальгезии при болевом синдроме, обусловленном различными факторами [6], а также при кратковременных хирургических манипуляциях (венесекция, грыжесечение, перевязки ожоговых пациентов и др.) [7]. При концентрации от 20 до 50 % ксенона сохраняются спонтанное дыхание, сознание и контакт с пациентом. При более высокой концентрации ксенона сознание может также

сохраняться в течение короткого промежутка времени (несколько минут), затем наступает хирургическая стадия наркоза, т. к. минимальная альвеолярная концентрация ксенона (МАК) составляет, по различным данным, от 55 до 70 % [8]. В то же время при концентрации ксенона 50–70 % можно ожидать большей выраженности анальгетического эффекта, что является важным условием при проведении инвазивных вмешательств, поэтому в задачи данного исследования входило изучение влияния кратковременной ингаляции ксенон-кислородной смесью с содержанием ксенона 70 % на функциональное состояние головного мозга.

Параметры различных характеристик биопотенциалов коры головного мозга (в частности, показатели мощности ЭЭГ) являются надежными маркерами состояния пациента при физическом утомлении, психоэмоциональном стрессе и могут служить для оценки эффективности проведенных лечебно-профилактических мероприятий [8–10]. В работах Николаева Л.Л. [11] и Рыловой А.В. и соавт. [12] показана целесообразность применения ЭЭГ для изучения воздействия ксенона на организм человека. Кроме того, с помощью анализа ЭЭГ доказана безопасность применения ксенона в качестве компонента общей анестезии во время нейрохирургических операций, выявлены схожие изменения биоэлектрической активности головного мозга при применении ксенона и пропофола [12]. Однако вопрос влияния ксенона на биоэлектрическую активность головного мозга остается недостаточно изученным, т. к. не проводились исследования моноанестезии ксеноном без использования дополнительных препаратов для премедикации и индукции, что и предопределило цель нашего исследования.

Цель исследования: изучить влияние ингаляции ксенон-кислородной смесью на биоэлектрическую активность головного мозга у здоровых добровольцев.

Методика

Ксенон-кислородные ингаляции были проведены однократно у 20 здоровых испытуемых в возрасте от 22 до

30 лет после получения информированного согласия и разрешения комиссии этического комитета ГБУЗ «ГВВ № 2 ДЗМ».

Для исследования биоэлектрической активности головного мозга при проведении процедуры ингаляции ксенон-кислородной смесью выполняли регистрацию биопотенциалов коры головного мозга с использованием электроэнцефалографа-анализатора ЭЭГА-21/26 «ЭНЦЕФАЛАН 131-03», который позволяет проводить отображение, мониторингирование, запись и просмотр сигналов ЭЭГ с высоким разрешением и широким выбором скорости развертки и чувствительности, а также визуализацию маркеров функциональных проб и событий. ЭЭГ регистрировали от 14 стандартных отведений по международной системе 10–20 % фронтальных (F), центральных (C), темпоральных (T), париетальных (P) и окципитальных (O) областей обеих гемисфер неокортекса относительно референтных (ушных) электродов до и после процедуры. Производилось автоматическое подавление артефактов, связанных с горизонтальными и вертикальными движениями глаз, мышечной активностью, влиянием ЭКГ-сигнала.

Для обработки ЭЭГ использовался метод спектрального анализа (на основе быстрого преобразования Фурье), который также позволяет оценивать функциональное состояние отдельных зон коры. Оценивали спектр мощности каждого диапазона ЭЭГ-ритмов (δ , θ , α и β) с определением δ -, θ -, α - и β -индексов (индекс — процент времени присутствия определенного вида ЭЭГ-активности за определенный период времени). Применение этого метода анализа дает возможность судить о функциональном состоянии коры головного мозга в целом, а также отдельных ее зон, что, в свою очередь, позволяет говорить о нейрофизиологических механизмах ответа центральной нервной системы на действие различных факторов.

Ингаляцию газовой смесью ксенон/кислород (70 % и 30 % соответственно) выполняли на аппарате «МИГи-АМЦ» (Россия). Контроль газового состава смеси осуществляли при помощи газоанализатора «ГКМ03-ИНСОФТ» (Россия). ЭЭГ регистрировалась непрерывно. Значения ЭЭГ-индексов оценивались до начала процедуры, во время процедуры и через 30 минут после ее окончания.

Статистическая обработка данных заключалась в оценке достоверности зафиксированных изменений с помощью непараметрических методов: L-критерия тенденций Пейджа и парного T-критерия Вилкоксона.

Результаты и обсуждение

Электроэнцефалограмма отражает динамические процессы, происходящие в головном мозге, поэтому даже при отсутствии каких-либо внешних раздражителей в ней наблюдаются существенные изменения в виде син-

хронизации, десинхронизации, временных асимметрий, обусловленные спонтанными колебаниями уровня функциональной активности во время регистрации, поэтому в фоновом периоде отмечалась полиморфная активность различной амплитуды с наличием в спектре ЭЭГ α -, β -, θ - и δ -волн. Уже на начальных стадиях процедуры паттерн ЭЭГ претерпевал изменения, что выражалось в нарастании медленноволновой ритмики у испытуемых. Затем отмечалось нарастание относительной мощности медленноволновой активности с формированием локусов θ - и δ -ритма. Наиболее типичная их локализация отмечена в лобных долях, преимущественно слева.

Так, во время непосредственного вдыхания ксенона относительные значения мощности (ОЗМ) частот δ -2-диапазона превышают фоновые значения в среднем на 49 % (рис. 1), $p \leq 0,01$ по T-критерию Вилкоксона. В дальнейшем в течение 20–30 минут ЭЭГ-мощность δ -2-диапазона оставалась выше исходных значений в среднем на 12 %, $p \leq 0,05$. Различия между измерениями значимы по L-критерию Пейджа, $p \leq 0,01$, это говорит о том, что полученные данные образуют единый ряд достоверно отличающихся друг от друга значений.

Ингаляции ксеноном приводили к преимущественному росту ЭЭГ-мощности δ -2-диапазона в отведениях O2, F4 и F3 в среднем на 41 %, 24,8 % и 30 % соответственно, все изменения достоверны по T-критерию Вилкоксона, $p \leq 0,05$ (рис. 2). После окончания процедуры в течение 20–30 минут спектральная ЭЭГ-мощность δ -2-ритма в отведениях O2, F4 и F3 остается повышенной в среднем на 34,7, 20,6 и 12 % соответственно по сравнению с фоном, $p \leq 0,05$.

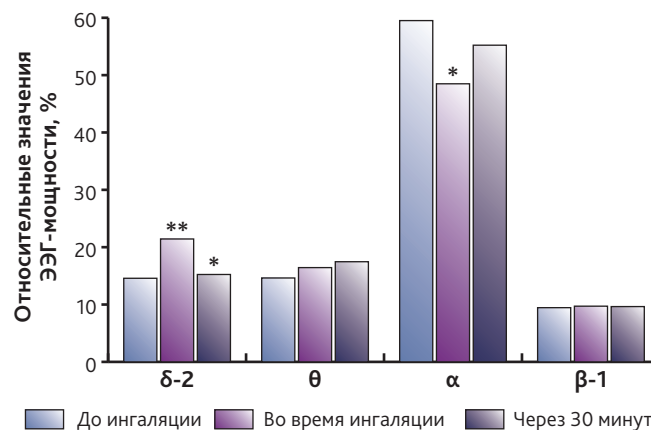


Рис. 1. Изменения различий ЭЭГ-мощности в различных волновых спектрах под действием ингаляции ксенон-кислородной смеси (70/30) в течение 3 минут (%), $n = 20$, данные представлены в виде медианы

* — изменения достоверны по сравнению с исходными значениями, $p < 0,05$;

** — изменения достоверны по сравнению с исходными значениями, $p < 0,01$.

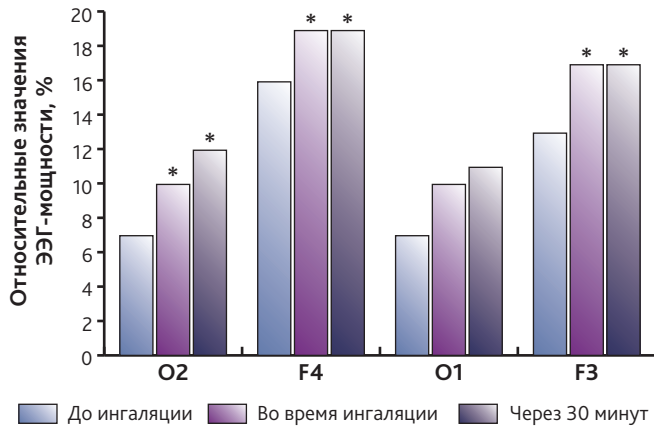


Рис. 2. Изменения зональных различий ЭЭГ-мощности в δ -2 диапазоне под действием ингаляции ксенон-кислородной смеси (70/30) в течение 3 минут (%), $n = 20$, данные представлены в виде медианы.
* — изменения достоверны по сравнению с исходными значениями, $p < 0,05$.

Несмотря на то что статистически значимых изменений суммарных значений ОЗМ θ -диапазона выявлено не было (см. рис. 1), после проведения процедуры ингаляции ксеноном наблюдалось достоверное увеличение ОЗМ θ -ритма в отведениях O1 и F3 в среднем на 12,3 и 9,6 % соответственно, $p \leq 0,05$ по Т-критерию Вилкоксона (рис. 3).

В результате исследования выявлено достоверное снижение суммарной ЭЭГ-мощности α -ритма во время ингаляции ксеноном с последующим восстановлением (при исследовании через 30 минут после завершения ингаляции) (см. рис. 1). В отдельных отведениях (O1, O2, F3, F4) достоверных изменений выявлено не было (рис. 4), однако во время непосредственного вдыхания анестетика отмечалось распространение α -ритма в лобные доли: разница O1–F3 снизилась на 13 %, а O2–F4 — на 32 %, $p \leq 0,01$ и $p \leq 0,05$ соответственно. В целом отмечалось достоверное снижение спектральной активности α -ритма в среднем на 13 %, $p \leq 0,05$ по Т-критерию Вилкоксона, при этом наиболее выраженным он оставался в затылочных долях головного мозга. После окончания процедуры этот показатель начинал увеличиваться, но оставался достоверно ниже исходных величин в среднем на 4 %, $p \leq 0,05$. При этом наблюдалось перераспределение мощности α -диапазона в коре головного мозга. После процедуры ингаляции ксеноном α -ритм стал более выраженным в затылочных отделах коры: разница O1–F3 увеличилась в среднем на 13 %, $p \leq 0,01$ по Т-критерию Вилкоксона (рис. 5).

В ходе работы значимого влияния ингаляций ксеноном на спектральную ЭЭГ-мощность β -1-диапазона выявлено не было (см. рис. 1, 6).

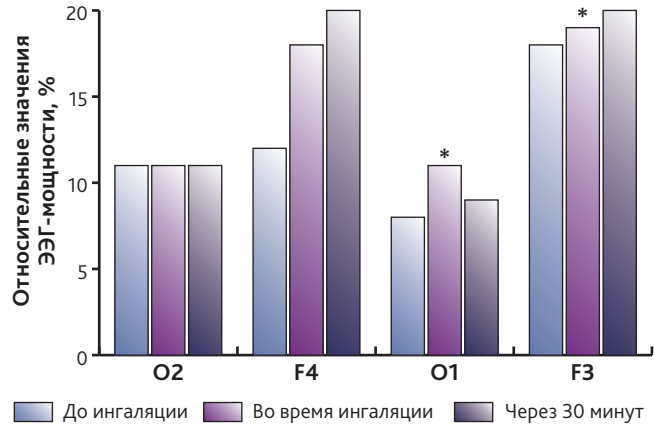


Рис. 3. Изменения зональных различий ЭЭГ-мощности в θ -диапазоне под действием ингаляции ксенон-кислородной смеси (70/30) в течение 3 минут (%), $n = 20$, данные представлены в виде медианы
* — изменения достоверны по сравнению с исходными значениями, $p < 0,05$

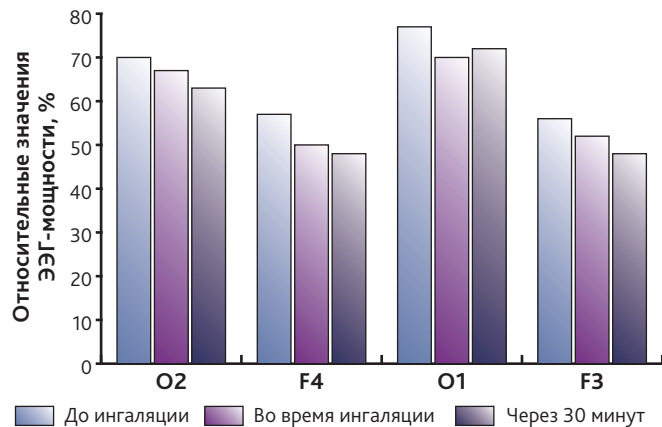


Рис. 4. Изменения зональных различий ЭЭГ-мощности в α -диапазоне под действием ингаляции ксенон-кислородной смеси (70/30) в течение 3 минут (%), $n = 20$, данные представлены в виде медианы, изменения недостоверны по сравнению с исходными значениями

Следует отметить, что при вдыхании ксенона практически в каждом случае отмечались психофизиологические феномены (сновидения, аудиовизуальные иллюзии, нарушение ориентации в пространстве и времени), которые свидетельствовали об изменении уровня сознания испытуемых. Снижение уровня бодрствования соответствовало поверхностной седации (в пределах до $-1...-2$ балла по шкале RASS). После прекращения ингаляции ксенон-кислородной смеси восстанавливалось ясное сознание. Таким образом, во время воздействия ксенона наблюдался седативный эффект.

Анализ динамики электрической активности коры головного мозга в процессе дыхания ксенон-кислородной смесью позволяет провести аналогию с соответствующей динамикой во время сна. Это предположение подтверждается анализом ЭЭГ: при ингаляциях ксенон-кислородной смеси наблюдается сходство с ЭЭГ дневного сна. Так же как и при дневном сне, усиление ЭЭГ-мощности δ - и θ -ритмов происходит одновременно с перемещением зон медленноволновой активности между обоими полушариями, сопровождается появлением фокусов α -активности в затылочных долях, преимущественно слева. Полученные результаты сходны с данными, описанными в работе Л.Л. Николаева [11], в которой проводилась ингаляция ксенон-кислородной смесью (60/30) в качестве компонента комбинированного наркоза. Отличием от результатов нашей работы явилось доминирование θ -ритма, тогда как в данном исследовании на первое место выходит повышение ЭЭГ-мощности δ -ритма и перераспределение α -ритма между отделами головного мозга.

В настоящее время считается, что α -ритм определяется таламокортикальными нейронными сетями и обуславливает взаимодействие субъекта с внешним миром. Активность в δ -диапазоне, по мнению Basar E., в ряде случаев может свидетельствовать о функционировании механизмов, направленных на определение новизны поступающего сигнала и его категоризацию [13]. В то же время увеличение δ -активности характерно для глубокого сна и рассматривается большинством исследователей как признак снижения уровня функционального состояния мозга [14]. Возможно также, что данные изменения связаны с отключением внимания от внешней среды, обусловленным активацией кортикальных проекций на таламус. Таким образом, усиление спектральной мощности низкочастотных составляющих ЭЭГ при снижении активности α -ритмики указывает на сдвиги в деятельности субкортикальных структур, в частности ретикуло-таламо-кортикальных взаимодействий. Сделанные в ходе выполнения работы наблюдения позволяют выявить специфические особенности биоэлектрической активности мозга при ингаляции ксеноном. При этом уровень седации во время процедуры был поверхностным. По окончании процедуры в течение 5–15 минут наблюдалось постепенное снижение спектральной мощности медленноволновой активности, что сопровождалось постепенным возвращением к обычному состоянию сознания. Тем не менее спектральная выраженность δ -ритма оставалась выше исходных значений еще на протяжении 20–30 минут.

Выводы

Электроэнцефалография может использоваться для оценки воздействия ксенонового наркоза на функциональное состояние головного мозга.

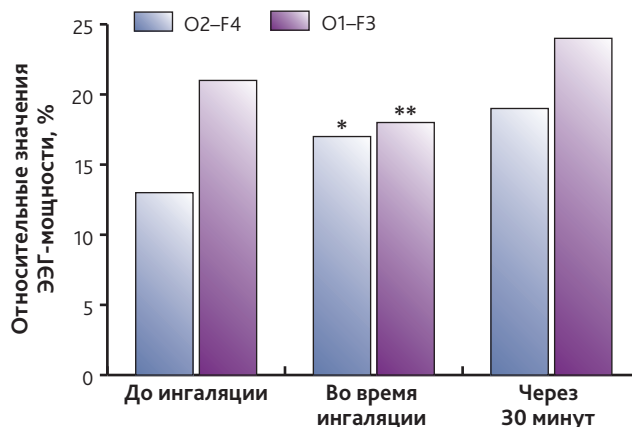


Рис 5. Изменения разницы между значениями ЭЭГ-мощности в отведениях O2 и F4, O1 и F3 в α -диапазоне под действием ингаляции ксенон-кислородной смеси (70/30) в течение 3 минут (%), $n = 20$, данные представлены в виде медианы

* — изменения достоверны по сравнению с исходными значениями, $p < 0,05$;

** — $p < 0,01$.

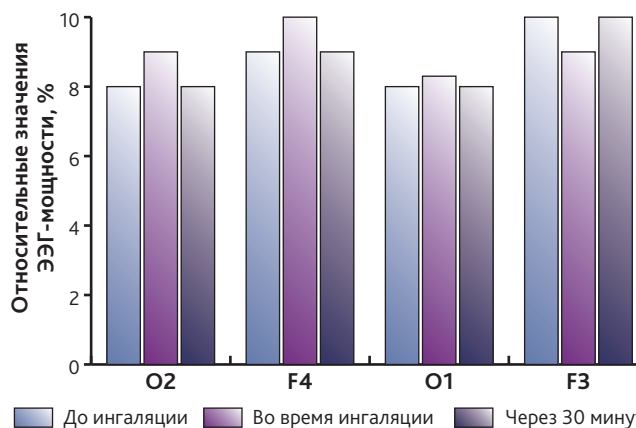


Рис 6. Изменения зональных различий ЭЭГ-мощности в β -диапазоне под действием ингаляции ксенон-кислородной смеси (70/30) в течение 3 минут (%), $n = 20$, данные представлены в виде медианы, изменения недостоверны по сравнению с исходными значениями

Ингаляция ксенона приводит к нарастанию медленноволновой ритмики и снижению ЭЭГ-мощности α -ритма и не влияет на β -ритм.

Ксенон вызывает перераспределение зон волновой активности ЭЭГ, аналогично тому, как это происходит во время физиологического сна.

Кратковременная ингаляция ксенон-кислородной смесью (70 % ксенона и 30 % кислорода) обладает седа-

тивным эффектом, что может быть использовано при проведении лечебных и диагностических процедур.

Конфликт интересов. Авторы заявляют об отсутствии конфликта интересов.

Вклад авторов. Потиевская В.И. — написание и редактирование статьи, научное руководство; Швет-

ский Ф.М. — набор материала, написание статьи; Потиевский М.Б. — статистическая обработка данных, написание статьи.

ORCID авторов

Потиевская В.И. — 0000-0002-2459-7273

Шветский Ф.М. — 0000-0003-2954-5007

Потиевский М.Б. — 0000-0002-8514-8295

Литература/References

- [1] Буров Н.Е., Потопов В.Н. Ксенон в медицине: очерки по истории и применению медицинского ксенона. М.: Пульс, 2012.
[Burov N.E., Potapov V.N. Xenon v medicine: ocherki po istorii i primeneniyu medicinskogo ksenona (Xenon in medicine: history and using). Moscow: Pul's Publ., 2012. (In Russ)]
- [2] Lu Tian Liu, Yan Xu, Pei Tang B. Mechanistic Insights into Xenon Inhibition of NMDA Receptors from MD Simulations. *J Phys Chem.* 2010; 114(27): 9010–9016.
- [3] Petrenko A.B., Yamakura T., Sakimura K., Baba H. Defining the role of NMDA receptors in anesthesia: are we there yet? *Eur. J. Pharmacol.* 2014; 15(1): 723: 29–37.
- [4] Рылова А.В., Лубнин А.Ю. Динамика внутричерепного давления во время ксеноновой анестезии у нейрохирургических больных без внутричерепной гипертензии. *Анестезиология и реаниматология.* 2011; 4: 13–17.
[Rylova A.V., Lubnin A.Yu. Dinamika vnutricherepnogo davleniya vo vremena ksenonovoj anestezii u nejrohirurgicheskikh bol'nyh bez vnutricherepnoj gipertenzii. Anesteziologiya i reanimatologiya (Intracranial pressure changes during xenon anesthesia in neurosurgical patients without intracranial hypertension). Anesteziologiya i Reanimatologiya. 2011; 4: 13–17. (In Russ)]
- [5] Козлов И.А. Ксенон при кардиохирургических операциях. Комплексный анализ. *Вестник интенсивной терапии.* 2007; 3: 45–53.
[Kozlov I.A. Xenon in heart surgeries. Complex analysis. Vestnik intensivnoj terapii. 2007; 3: 45–53. (In Russ)]
- [6] Шебзухова Е.Х., Потиевская В.И., Молчанов И.В. Лечебный наркоз ксенонем при остром коронарном синдроме. *Вестник интенсивной терапии.* 2014; 5: 95–98.
[Shebzuhova E.H., Potievskaya V.I., Molchanov I.V. Xenon treatment in patients with acute coronary syndrome. Vestnik intensivnoj terapii. 2014; 5: 95–98. (In Russ)]
- [7] Буров Н.Е., Молчанов И.В., Николаев Л.Л. Ксенон в медицине: прошлое, настоящее и будущее. *Клиническая практика.* 2011; 2: 4–11.
[Burov N.E., Molchanov I.V., Nikolaev L.L. Xenon in medicine: history, nowadays and future. Klinicheskaya praktika. 2011; 2: 4–11. (In Russ)]
- [8] Буров Н.Е., Потопов В.Н., Makeev Г.Н. Ксенон в анестезиологии. Клинико-экспериментальные исследования. М.: Пульс, 2000.
[Burov N.E., Potapov V.N., Makeev G.N. Xenon v anesteziologii. Kliniko-eksperimental'nye issledovaniya (Xenon in anesthesiology. Clinical and experimental studies). Moscow: Pul's Publ., 2000. (In Russ)]
- [9] Bosl W.J. The emerging role of neurodiagnostic informatics in integrated neurological and mental health care. *Neurodiagn. J.* 2018; 58(3): 143–153. DOI: 10.1080/21646821.2018.1508983
- [10] Ann S., Prim J.H., Alexander M.L., et al. Identifying and engaging neuronal oscillations by transcranial alternating current stimulation in patients with chronic low back pain: a randomized crossover, double-blind, sham-controlled pilot study. *J. Pain.* 2018; 27(9): 1526–1559. DOI: 10.1016/j.pain.2018.09.004
- [11] Николаев Л.Л. Варианты низкотоковой анестезии ксенонем. М.: Город, 2014.
[Nikolaev L.L. Varianty nizkopotочноj anestezii ksenonom. (Types of lowflow Xenon anesthesia). Moscow: Gorod Publ., 2014. (In Russ)]
- [12] Рылова А.В., Сазонова О.Б., Лубнин А.Ю., Машеров Е.Л. Изменения биоэлектрической активности мозга в условиях ксеноневой анестезии у нейрохирургических больных. *Анестезиология и реаниматология.* 2010; 2: 31–33.
[Rylova A.V., Sazonova O.B., Lubnin A.Yu., Masherov Ye.L. Izmeneniya bioelektricheskoy aktivnosti mozga v usloviyah ksenonovoj anestezii u nejrohirurgicheskikh bol'nyh (Changes in brain bioelectrical activity during xenon anesthesia in neurosurgical patients). Anesteziologiya i Reanimatologiya. 2010; 2: 31–33. (In Russ)]
- [13] Basar E. Brain Function and Oscillations. *Integrative Brain Function, Neurophysiology and Cognitive Processes.* Berlin: Springer Verlag, 1999; 2: 213–254.
- [14] Klimesch W. EEG alpha and theta oscillations reflect cognitive and memory performance: A review and analysis. *Brain Research Reviews.* 1999; 29: 169–195.

Поступила 07.10.2018