

Эффективность и безопасность ретробульбарной блокады ропивакаином при проведении селективной интраартериальной химиотерапии у детей с ретинобластомой

Е.И. Белоусова¹, Н.В. Матинян^{1,2}, Л.А. Мартынов¹,
И.А. Летягин¹, Т.Л. Ушакова¹, В.Г. Поляков¹

¹ ФГБУ «Национальный медицинский исследовательский центр онкологии им. Н.Н. Блохина» МЗ РФ, Москва, Россия

² ФГБОУ «Российский национальный исследовательский медицинский университет им. Н.И. Пирогова» МЗ РФ, Москва, Россия

Реферат

Актуальность. Ретинобластома — злокачественная опухоль эмбриональной нервной сетчатки. Целью лечения является не только сохранение жизни и зрения, но и минимизация системных осложнений, косметического дефекта, что достигается благодаря развитию методики селективной интраартериальной химиотерапии (СИАХТ). Повторное проведение СИАХТ в момент катетеризации *a. ophthalmica* сопровождается кардиореспираторными нарушениями (КРН). В статье проводится анализ эффективности и безопасности ретробульбарной блокады (РББ) 0,5% раствором ропивакаина для предотвращения или уменьшения КРН.

Материалы и методы. В ФГБУ «НМИЦ онкологии им. Н.Н. Блохина» пациентам с ретинобластомой в условиях общей анестезии (ОА) в 2017–2018 гг. проводились процедуры СИАХТ ($n = 267$). 83 пациента являлось первичными. У 83 % из них при проведении второй процедуры СИАХТ возникла легкая и умеренная степень КРН, у 17 % пациентов, которые и были включены в исследование, развились выраженные КРН ($n = 14$); для профилактики КРН при проведении третьей процедуры СИАХТ была выполнена РББ.

Результаты. У 4 (28,57 %) пациентов после проведения РББ при третьей процедуре СИАХТ развития КРН не отмечалось, у 5 (35,7 %) пациентов после выполнения РББ проявления КРН снизились до умеренной и у 5 (35,7 %) — слабой степени выраженности. После проведения РББ отмечались меньшее повышение сопротивления в ды-

Efficacy and safety of retrobulbar blockade with ropivacaine during selective intraarterial chemotherapy in children with retinoblastoma. Article

E.I. Belousova¹, N.V. Matinyan^{1,2}, L.A. Martynov¹,
I.A. Letyagin¹, T.L. Ushakova¹, V.G. Polyakov¹

¹ Blokhin National Medical Research Center of Oncology, Moscow, Russia

² Pirogov Russian National Research Medical University, Moscow, Russia

Abstract

Background. The goal of treatment of retinoblastoma is not only the preservation of life and vision, but also the minimization of systemic complications, a cosmetic defect, which is achieved through the development of selective intraarterial chemotherapy (SIACT). Repeated conduction of the SIACT at the time of catheterization *a. ophthalmica* is accompanied by cardio-respiratory disorders (CRD).

Objectives. We analyze the effectiveness and safety of retrobulbar blockade with a 0,5 % solution of ropivacaine to prevent or reduce CRD.

Materials and methods. The study included patients from the Blokhin National Medical Research Center of Oncology with retinoblastoma under conditions of general anesthesia in 2017–2018 SIACT procedures were performed ($n = 267$). 83 patients were primary. 83 % of them had a mild and moderate degree of cardio-respiratory disorders during the second SIACT procedure, 17 % of patients who were included in the study developed marked CRD ($n = 14$), for the prevention of which, during the third procedure of SIACT was performed retrobulbar blockade (RBB).

Results. 4 (28.57 %) patients after retrobulbar blockade did not develop CRD in the third SIACT procedure, in 5 (35.7 %) patients after performing RBB, CRD symptoms decreased to moderate and in 5 (35.7 %) mild expressiveness. After the RBB, there was a lesser increase in airway resistance during inhalation of $P_{insp} 25.4 \pm 7.4$, versus 33.8 ± 3.2 with OA and more stable hemodynamics. When conducting retrobulbar blockade with a solution of ropivacaine 0.5 % with a volume of up to 1.5 ml, no complications were observed in children with retinoblastoma. **Conclusion.** In our experience,

хательных путях на вдохе (P_{insp} 25,4 ± 7,4 см вод. ст. vs 33,8 ± 3,2 см вод. ст. при ОА) и более стабильная гемодинамика. При проведении РББ 0,5% раствором ропивакаина объемом до 1,5 мл у детей с ретинобластомой осложнений не отмечалось.

Заключение. Выраженные кардиореспираторные осложнения часто наблюдаются во время повторных сеансов СИАХТ и могут быть потенциально опасными для жизни. Использование РББ при выраженных КРН может способствовать снижению частоты и степени их выраженности.

Ключевые слова: детская онкология, ретинобластома, селективная интраартериальная химиотерапия, ретробульбарная блокада, тригемино-кардиальный рефлекс, окуло-пульмональный рефлекс, детская анестезиология

✉ *Для корреспонденции:* Матинян Нуне Вануниевна — д-р мед. наук, заведующая отделением анестезиологии-реанимации НИИ детской онкологии и гематологии ФГБУ «Национальный медицинский исследовательский центр онкологии им. Н.Н. Блохина» МЗ РФ, профессор кафедры детской анестезиологии и интенсивной терапии ФДПО ГБОУ ВПО РНИМУ им. Н.И. Пирогова МЗ РФ; e-mail: n9031990633@yandex.ru

✉ *Для цитирования:* Белоусова Е.И., Матинян Н.В., Мартынов Л.А., Летягин И.А., Ушакова Т.Л., Поляков В.Г. Эффективность и безопасность ретробульбарной блокады ропивакаином при проведении селективной интраартериальной химиотерапии у детей с ретинобластомой. Вестник интенсивной терапии имени А.И. Салтанова. 2019;3:58–64.

✉ *Поступила:* 13.03.2019

✉ *Принята к печати:* 03.09.2019

DOI: 10.21320/1818-474X-2019-3-58-64

Ретинобластома — злокачественная опухоль эмбриональной нервной сетчатки. Ретинобластома является наиболее распространенным злокачественным заболеванием у новорожденных, встречается в популяции у 1 из 20 000 новорожденных. Ежегодная заболеваемость составляет 10–14 человек в возрасте до 5 лет. Ретинобластома составляет 11% рака, развивающегося в 1-й год жизни. Опухоли могут быть односторонними или двусторонними, однополярными или мультифокальными. Существуют наследственные и невосприимчивые формы заболевания; заболевание может иметь спорадический или семейный характер [1]. Введение в клиническую практику комбинированных методов лечения позволило увеличить выживаемость детей с ретинобластомой до 95%. Целью лечения является не только сохранение жизни и зрения, но и минимизация системных осложнений (при проведении

pronounced cardio-respiratory complications are often observed during repeated sessions of SIACT in children with retinoblastoma and can be potentially life-threatening. Using of retrobulbar blockade with severe CRD may reduce the frequency and degree of development of respiratory disorders and is accompanied by greater hemodynamic stability.

Keywords: pediatric oncology, retinoblastoma, selective intraarterial chemotherapy, retrobulbar blockade, trigemino-cardiac reflex, ocular-pulmonary reflex, pediatric anesthesiology

✉ *For correspondence:* Nune V. Matinyan — Dr. Med. Sci., Blokhin National Medical Research Center of Oncology, Moscow; e-mail: n9031990633@yandex.ru

✉ *For citation:* Belousova EI, Matinyan NV, Martynov LA, Letyagin IA, Ushakova TL, Polyakov VG. Efficacy and safety of retrobulbar blockade with ropivacaine during selective intraarterial chemotherapy in children with retinoblastoma. Article. Annals of Critical Care. 2019;3:58–64.

✉ *Received:* 13.03.2019

✉ *Accepted:* 03.09.2019

системной полихимиотерапии), косметического дефекта (лучевая терапия, энуклеация) [2]. Заметные успехи в лечении были достигнуты во многом благодаря развитию методики селективной интраартериальной химиотерапии (СИАХТ). Одной из задач, возникающих при проведении СИАХТ, являются профилактика и купирование кардиореспираторных нарушений (КРН) (бронхоспазм, альвеолоспазм, гипотензия, брадикардия и при задержке лечения — асистолия), возникающих в момент введения контраста либо иной жидкости после катетеризации *a. ophthalmica* при проведении повторных процедур [3]. Вероятно, при первой катетеризации *a. ophthalmica* происходит активация рефлекторных дуг тригемино-кардиального и окулореспираторного рефлексов [4]. Методики регионарной анестезии широко применяются для прерывания проводящих сигналов и нежелательных

рефлексов [5]. Ретробульбарная блокада (РББ) — регионарная методика, применяемая при проведении офтальмологических операций. В 2017–2018 гг. нами проведено пилотное исследование эффективности и безопасности применения РББ 0,5% ропивакаином для профилактики окулореспираторного рефлекса при проведении СИАХТ.

Цель исследования: оценка способа профилактики и лечения КРН при проведении СИАХТ путем проведения РББ.

Материалы и методы

Пилотное проспективное рандомизированное клиническое одноцентровое исследование. Критерию включения удовлетворяли дети с ретинобластомой, с функциональным состоянием ASA I–II и у которых при проведении второй процедуры СИАХТ отмечалась выраженная степень КРН. Критериями исключения являлись: необходимость проведения СИАХТ в оба глаза при билатеральной ретинобластоме; отягощенный аллергический анамнез; сопутствующие неврологические заболевания; ранее существовавшие сосудистые и геморрагические заболевания. РББ при повторных процедурах СИАХТ не проводили пациентам с легкой и умеренной степенью КРН из-за риска возникновения осложнений самой РББ.

Оценивался интраоперационный и ранний послеоперационный (1-е сутки) период среди 14 пациентов с выраженной степенью КРН в НИИ детской онкологии и гематологии ФГБУ «НМИЦ онкологии им. Н.Н. Блохина» МЗ РФ с ретинобластомой, которым проводилась СИАХТ в условиях общей анестезии (ОА), леченных в 2017–2018 гг. после одобрения комитетом по этике и получения официального согласия.

В группе ОА во время второй процедуры СИАХТ анализировали параметры гемодинамики и вентиляции при реализации стандартного алгоритма купирования КРН. В группе РББ у тех же пациентов после индукции ОА перед проведением третьей процедуры СИАХТ выполняли РББ и сравнивали параметры гемодинамики и вентиляции при возникновении КРН с теми же параметрами во время проведения второй процедуры.

Предоперационная подготовка включала: физикальный осмотр, оценку данных лабораторных и инструментальных методов обследования (ЭКГ, рентгенограмма грудной клетки, группа крови, ВИЧ, HBS, HCV, общий анализ крови, биохимический анализ крови, общий анализ мочи, расширенная коагулограмма, ЭХО-КГ, МРТ-исследование головного мозга, консультации профильных специалистов: кардиолога, невролога). За день до вмешательства в условиях ингаляционной анестезии севофлураном производилась катетеризация центральной вены с последующим рентген-контролем.

Всем пациентам с целью профилактики послеоперационной тошноты и рвоты вводили ондансетрон в возрастной дозировке.

В группе ОА при проведении второй процедуры СИАХТ общая анестезия была индуцирована севофлураном (быстрая индукция), далее вводился фентанил в дозе 0,002–0,005 мкг/кг в/в. После введения рокурония бромида 0,6 мг/кг выполняли интубацию трахеи с последующим проведением пневмонпротективной искусственной вентиляции легких (ИВЛ). Поддержание анестезии во всех случаях проводили ингаляционно севофлураном (1 МАК). Во время операции постоянно проводили мониторинг в объеме Гарвардского стандарта.

После катетеризации хирургом бедренной артерии начинали гепаринопрофилактику из расчета 60 ЕД/кг, из которых первая часть (30 ЕД/кг) вводилась микроструйно в центральный венозный катетер, вторая (30 ЕД/кг) — разводилась в 20,0 мл раствора NaCl 0,9% и вводилась перфузионно в микрокатетер со скоростью 10–20 мл/ч. За 2 мин до катетеризации *a. ophthalmica* меняли параметры ИВЛ с целью создания умеренной гипервентиляции: фракцию вдыхаемого кислорода увеличивали до 100% и повышали давление на вдохе на 2 см вод. ст.

При катетеризации *a. ophthalmica* в момент первого аппаратного вдоха, сопровождавшегося падением объема/комплаенса легких, вводили раствор адреналина болюсом 0,1–0,5 мкг/кг (начинали хронометраж); повышали давление на вдохе таким образом, чтобы дыхательный объем был не менее 50% от исходного, и повышали частоту дыхания. При положительной динамике (увеличение дыхательного объема, нормализация плетизмограммы, стабилизация артериального давления [АД], SpO₂ выше 90%) постепенно возвращали параметры вентиляции к исходным; при отсутствии положительной динамики повторно вводили болюс раствора адреналина. При снижении уровня среднего артериального давления (АД_{ср}) ниже перфузионного (< 60 мм рт. ст.) после разрешения бронхоспазма осуществляли продленную инфузию раствора адреналина со скоростью 0,1–0,3 мкг/кг/мин [3]. При брадикардии > 20% от исходной частоты сердечных сокращений вводили атропин. Перед пробуждением вводили нестероидные противовоспалительные средства и дексаметазон в возрастной дозировке. После окончания СИАХТ и гемостаза, как только пациент был способен к спонтанному дыханию, проводилась экстубация трахеи, и пациент переводился в палату интенсивной терапии, где наблюдался в течение 1–2 ч, после чего направлялся в профильное отделение под наблюдение лечащего врача.

При проведении третьей процедуры СИАХТ пациентам группы РББ в условиях ОА и ИВЛ выполняли РББ. С этой целью после обработки кожи местным антисептиком иглу 23 G вводят в точку на $\frac{1}{3}$ расстояния

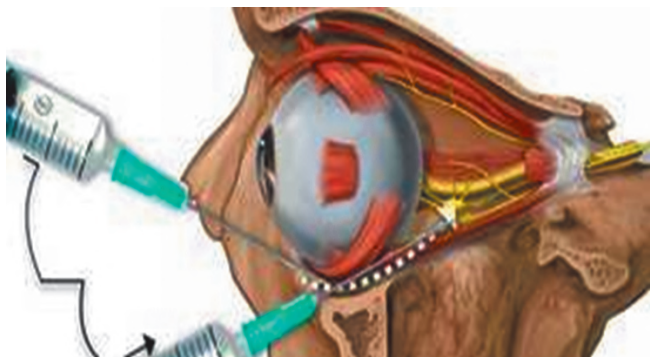


Рис. 1. Схема выполнения ретробульбарной блокады.
(Цит. по: Малрой М.Ф. и др. Местная анестезия:
практическое руководство. М.: БИНОМ, 2014.)

от латерального до медиального углов глазной щели, перпендикулярно коже в заднем направлении параллельно дну глазницы, как показано на рис. 1.

После контакта с нижней стеной орбиты иглу направляют медианазально под углом 45° для прохода в мышечный конус и продвигают еще на 5 мм, но не глубже 20 мм. Если игла в конусе, появляются пузырьки воздуха и отмечается отсутствие сопротивления [7].

После тщательной аспирации медленно вводят 1,0–1,5 мл 0,5% раствора ропивакаина. При правильно выполненной РББ отмечается развитие мидриаза, как видно на рис. 2.

Выраженная степень КРН определялась как необходимость двукратного или трехкратного введения раствора адреналина 0,3–0,5 мкг/кг, и/или снижение сатурации венозной крови ниже 90% более 20 с, и/или снижение АД более чем на 20% от исходного, необходимость в проведении продленной поддержки гемодинамики (инфузия раствора адреналина).

Статистическую обработку полученных данных проводили с использованием пакетов прикладных программ для статистического анализа: Excel и SPSS 16.0 (SPSS, Чикаго, Иллинойс, США). Применялась описательная статистика, такая как среднее значение, стан-

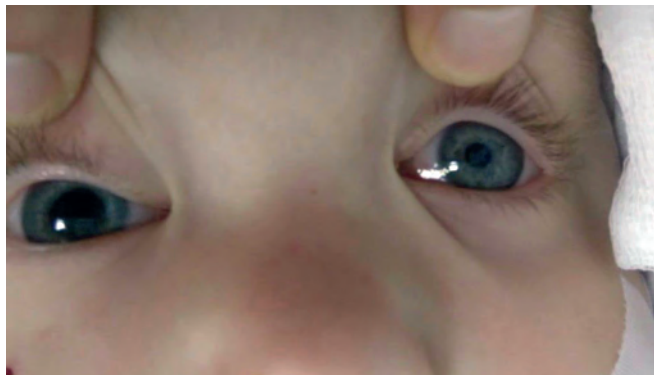

Рис. 2. Мидриаз после правильно выполненной ретробульбарной блокады. (Из личного архива авторского коллектива.)

дартное отклонение и процент. Для непараметрических данных вычисляли медиану (Me) и 25-й и 75-й проценти. Сравнение количественных данных между двумя группами проводили с помощью критерия Стьюдента для нормально распределенных данных и критерия Манна—Уитни при непараметрическом распределении данных. Сравнение категориальных данных было выполнено с помощью критерия χ^2 .

Результаты исследования

Среди 14 пациентов было 8 мальчиков и 6 девочек ($\chi^2 = 0,12$), средний возраст 19 месяцев (от 10 месяцев до 5 лет), медиана веса 12 (10,7–13) кг; 7 детей с ретинобластомой правого глаза и 7 — левого; средняя продолжительность проведения СИАХТ составила 175,8 (130–200) мин.

Всем пациентам в группе ОА с целью купирования КРН был введен адреналин болюсом, средняя доза адреналина составила 3 (1,05–4,75) мкг/кг, из них 5 пациентам (35,7%) потребовалось с целью стабилизации гемодинамики продленное введение адреналина со скоростью от 0,15 до 0,3 мкг/кг/мин.

У 4 пациентов (28,57%) с РББ при проведении третьей процедуры СИАХТ развития КРН не отмечалось. Средняя доза адреналина, введенного болюсом с целью купирования КРН у детей с РББ, составила 3 (0,25–3,95) мкг/кг ($p \leq 0,03$), продленного введения адреналина не проводилось. Стоит отметить, что введение адреналина проводилось в первые же секунды падения дыхательного объема (ДО); с целью компенсации увеличившегося сопротивления в дыхательных путях проводилось повышение PIP до указанных величин, которые достоверно различались: у пациентов с РББ PIP повышали меньше, и ДО также снижался менее выраженно. В табл. 1 показаны некоторые параметры ИВЛ.

Среди пациентов исходные параметры гемодинамики были стабильными и соответствовали возрастным нормам. При развитии КРН у детей с РББ достоверно отмечались более стабильная гемодинамика АДср ($51,35 \pm 4,43$ мм рт. ст.) и отсутствие склонности к брадикардии при развитии КРН, как показано в табл. 2; при ОА АДср было существенно ниже ($39,5 \pm 7,93$ мм рт. ст.) ($p \leq 0,0003$).

У 3 пациентов при ОА потребовалось дополнительное введение атропина 0,1 мкг/кг.

Пробуждение у всех пациентов своевременное, осложнений, связанных с техникой РББ, не отмечалось, проявления же ларинго-/бронхоспазма после экстубации отмечались у детей с трудно купируемыми и выраженными КРН при проведении СИАХТ и, возможно, связаны с гиперсенситизацией проводящих нервных путей (табл. 3).

Таблица 1. Средние значения ($M \pm SD$) показателей искусственной вентиляции легких

	ДО, мл/кг исходно	ДО, мл/кг при ОПР	PIР, см вод. ст. исходно	PIР, см вод. ст. при ОПР	Sat при ОПР	Длительность восстановления, с
ОА	7,9 ± 1,1	4,3 ± 1,7	15,8 ± 1,01	33,8 ± 3,2	90,28 ± 5,1	124,6 ± 11,05
РББ	7,9 ± 1,2	6,5 ± 2,8	15,8 ± 0,9	25,4 ± 7,4	98,3 ± 2,09	74,5 ± 4,49
$p \leq$	0,08	0,007	0,21	0,0004	0,0001	0,07

ДО — дыхательный объем; ОА — общая анестезия; ОПР — окуло-пульмональный рефлекс; РББ — ретробульбарная блокада; PIР — давление на входе в дыхательных путях; Sat — насыщение гемоглобина крови кислородом.

Таблица 2. Изменение клинических показателей гемодинамики при проведении селективной интраартериальной химиотерапии ($M \pm SD$)

Группа	Значения показателей					
	Систолическое АД			Частота сердечных сокращений		
	Исходно*	КРН	Восстановление**	Исходно*	При КРН	Восстановление**
ОА	86,5 ± 3,5	69,6 ± 9,0	107,7 ± 7,6	110,2 ± 9,1	88,5 ± 14,2	130,1 ± 15,0
РББ	86,6 ± 2,5	81,3 ± 4,4	87 ± 8,0	112,4 ± 8,7	98,6 ± 12,7	119,2 ± 11,0
$p \leq$	0,41	0,0003	0,001	0,15	0,06	0,004

ОА — общая анестезия; РББ — ретробульбарная блокада; КРН — кардиореспираторные нарушения.

* После индукции и начала искусственной вентиляции легких.

** После введения раствора адреналина в дозе, достаточной для купирования КРН.

Таблица 3. Осложнения в группах исследования после селективной интраартериальной химиотерапии

Осложнение	Значения показателей в группах исследования	
	РББ	ОА
Ларинго-/бронхоспазм	2 (14,2 %)	7 (50 %)
Тошнота, рвота	1 (7,0 %)	3 (21,4 %)
Психомоторное возбуждение	1 (7,0 %)	4 (28,57 %)

ОА — общая анестезия, РББ — ретробульбарная блокада.

Средние показатели боли, оцениваемой по шкале FLACC [8] в течение 30 мин, составляли 2,6 (95%-й доверительный интервал [ДИ] 1,8–3,4) в группе пациентов с РББ и 4,9 (95% ДИ 3,9–5,8) в группе ОА ($p < 0,001$). Через 60 мин после операции средний показатель боли составлял 2,8 (95% ДИ 2,1–3,5) и 5,9 (95% ДИ 5,0–6,7) в группе РББ и контрольной группе соответственно ($p < 0,001$).

Обсуждение

Кардиореспираторные нарушения, возникающие на фоне ОА, являются серьезными осложнениями

при проведении СИАХТ у детей с ретинобластомой. Глубина анестезии и системного обезболивания, по-видимому, не оказывает влияния на их развитие [10, 11]. КРН проявляются при развитии окулокардиального и окулореспираторного рефлексов. Механизм до сих пор остается неясным, но его можно отнести к вегетативному нервному рефлексу, вызванному сенситизацией катетером/вводимым контрастом эндотелия в глазной артерии. Предполагается, что при окулокардиальном рефлексе активируются сенсорные нейроны глазной ветви тройничного нерва с последующим переключением через гассеров ганглий к сенсорному ядру тройничного нерва в IV желудочке и эфферентным импульсом через блуждающий нерв, как показано на рис. 3.

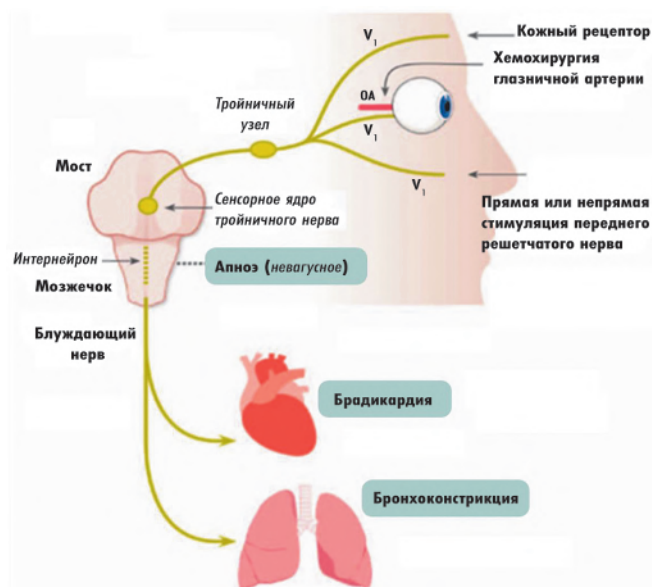


Рис. 3. Вегетативный кардио-респираторный рефлекс при суперселективной внутриартериальной глазной химиотерапии ретинобластомы. (Цит. по: Phillips T.J., McGuirk S.P., et al. Autonomic cardio-respiratory reflex reactions and superselective ophthalmic arterial chemotherapy for retinoblastoma. *Pediatric Anesthesia*. 2013; 23(10): 940–945.)

Окулореспираторный рефлекс имеет те же афферентные пути, что и окулокардиальный, но ретранслируется в области контроля дыхания, а эфферентные импульсы распространяются вдоль диафрагмального нерва и других нервов, участвующих в дыхании.

Известно, что окулокардиальному рефлексу можно противодействовать путем блокирования афферентной конечности рефлекса, используя ретробульбарный блок [10].

Ретробульбарная блокада в основном используется в офтальмохирургии. Введение местного анестетика в жировую клетчатку внутри мышечного конуса глаза обеспечивает более быстрое развитие эффекта и требует меньший объем анестетика, чем другие регионарные методики (перibuльбарная, субтеноновая блокады). Считается, что этот метод связан с большим процентом возникновения ретробульбарного кровоизлияния. Разница в данных, по-видимому, связана с техникой выполнения блокады. В свою очередь, перibuльбарный блок (классическая техника включает в себя одну или несколько инъекций, вне экстраокулярных мышц) сопровождается чаще всего такими осложнениями, как хемоз и субконъюнктивальное кровотечение, из-за переднего распространения местного анестетика и повреждения мелких кровеносных сосудов кончиком иглы [13]. Вероятность перфорации глазного яблока, травмы зрительного нерва и центральной артерии сетчатки [14] увеличивается

при длине иглы ≥ 26 мм [15, 16], а разрыва — при введении в него в него > 2 мл местного анестетика [17]. С целью уменьшения вероятности получения данных осложнений мы считаем целесообразным вводить иглу на глубину не более 20 мм, использовать объем местного анестетика не более 1,5 мл и скол иглы поворачивать к главному яблоку.

Миотоксические эффекты местного анестетика на экстраокулярные мышцы выражены при использовании высоких концентраций лидокаина [18] и бупивакаина. Ропивакаин же имеет наименьший миотоксический эффект вследствие более низкого внеклеточного содержания ионов Ca по сравнению с рацемическим бупивакаином, что показано в исследованиях на животных, у которых, по наблюдению, для провокации судорог необходима была более высокая доза ропивакаина [20]. Менее выраженный кардиотоксический эффект был подтвержден документально и является важным преимуществом при использовании регионарных методов, сопровождающихся вероятным повышением концентрации местных анестетиков в плазме [21]. Хотя КРН являются угрожающими жизни осложнениями, до сих пор не найден безопасный и эффективный метод их полного устранения. Поиск такого метода является важным предметом исследований. Поскольку РББ обеспечивает более быстрое развитие эффекта и требует меньший объем анестетика, чем другие регионарные методики, при применении 0,5% раствора ропивакаина и соблюдении вышеописанной техники она может применяться у детей с выраженной степенью КРН для их профилактики или уменьшения. Результаты настоящего исследования дают доказательства того, что РББ может значительно снизить частоту и выраженность КРН во время проведения СИАХТ по сравнению с контрольной группой, которая получала тот же режим анестезии и проходила аналогичную процедуру, выполняемую одним и тем же оператором. Это указывает на то, что РББ может безопасно и эффективно уменьшать частоту КРН и риск дальнейших осложнений.

Выводы

Исследование показало, что интраоперационное проведение РББ 0,5% раствором ропивакаина, объемом до 1,5 мл, в рамках ОА у детей с ретинобластомой при проведении СИАХТ не сопровождалось развитием осложнений.

У 28,57% пациентов после проведения РББ при выполнении третьей процедуры СИАХТ развития КРН не отмечалось.

По данным проведенного пилотного исследования, в группе РББ отмечались значительно меньшее повышение

ние сопротивления в дыхательных путях и большая гемодинамическая стабильность $P_{\text{insp}} = 25,4 \pm 7,4$ см вод. ст. vs $33,8 \pm 3,2$ см вод. ст. при второй процедуре с ОА у пациентов при проведении СИАХТ.

Ретробульбарная блокада может предотвратить послеоперационную боль, уменьшить частоту психомоторного возбуждения у пациентов после проведения СИАХТ.

Применение РББ 0,5% ропивакаином в объеме не более 1,5 мл при проведении СИАХТ у детей с ретинобластомой в дополнение к ОА может повысить безопасность анестезии у детей с выраженными КРН.

Конфликт интересов. Авторы заявляют об отсутствии конфликта интересов.

Вклад авторов. Белоусова Е.И., Матинян Н.В., Летягин И.А., Ушакова Т.Л., Поляков В.Г. — разработка концепции исследования, получение и анализ фактических данных, написание и редактирование текста статьи, проверка и утверждение текста статьи; Мартынов Л.А. — разработка концепции статьи, получение и анализ фактических данных, написание и редактирование текста статьи, проверка и утверждение текста статьи.

ORCID авторов

Белоусова Е.И. — 0000-0001-9602-3052

Матинян Н.В. — 0000-0001-7805-5616

Мартынов Л.А. — 0000-0001-9013-2370

Летягин И.А. — 0000-0003-0137-4998

Ушакова Т.Л. — 0000-0003-3263-6655

Поляков В.Г. — 0000-0002-8096-0874

Литература/References

- [1] *Leahey A.* Retinoblastoma. In: *Lanzkowsky's Manual of Pediatric Hematology and Oncology (Fifth Edition)*. Elsevier, 2016.
- [2] *Abramson D.H.* Retinoblastoma: Saving life with vision. *Annu. Rev. Med.* 2014; 65: 171–184. DOI: 10.1146/annurev-med-061312-123455
- [3] *Kato M.A., Green N., O'Connell K., et al.* Proekt A: A retrospective analysis of severe intraoperative respiratory compliance changes during ophthalmic arterial chemosurgery for retinoblastoma. *Paediatr Anaesth.* 2015; 25: 595–602. DOI: 10.1111/pan.12603
- [4] *Phillips T.J., McGuirk S.P., Chahal H.K., et al.* Autonomic cardio-respiratory reflex reactions and superselective ophthalmic arterial chemotherapy for retinoblastoma. *Paediatr. Anaesth.* 2013; 23: 940–945. DOI: 10.1111/pan.12162
- [5] *Rodgers A., Cox R.G.* Anesthetic management for pediatric strabismus surgery: continuing professional development. *Can. J. Anaesth.* 2010; 57: 602–617.
- [6] Местная анестезия: практическое руководство. М.Ф. Малрой и др. Пер. с англ. под ред. проф. Е.А. Евдокимова. 4-е изд. М.: БИНОМ, 2014.
[A Practical Approach to Regional Anesthesia. 4 ed. Ed. by Mulroy M.F. et al. 2009, 2002, 1996. Lippincott Williams & a Wolters Kluwer, translation from english under the ed. of Prof. E.A. Evdokimov: BINOM, 2014. (In Russ)]
- [7] *Merkel S., Voepel-Lewis T., Shayevitz J.R., Malviya S.* The FLACC: a behavioral scale for scoring postoperative pain in young children. *Pediatr. Nurs.* 1997; 23: 293–297.
- [8] *Nghe M.C., Godier A., Shaffii A., et al.* Prospective analysis of serious cardiorespiratory events in children during ophthalmic artery chemotherapy for retinoblastoma under a deep standardized anesthesia. *Pediatr. Anesth.* 2018; 28: 120–6. DOI: 10.1111/pan.12603
- [9] *Ahmed D.* Updates in pediatric ophthalmic anesthesia. *Anaesthesia, Pain & Intensive Care.* 2014; 18(1): 72–79.
- [10] *Eke T., Thompson J.R.* The national survey of local anesthesia for ocular surgery II. Safety profiles of local anaesthesia techniques. *Eye.* 1999; 13: 196–204.
- [11] *Katz J., Feldman M.A., Bass E.B., et al.* Risks and benefits of anti-coagulant and antiplatelet medication before cataract surgery. *Ophthalmology.* 2003; 110: 1784–1788. DOI: 10.1016/S0161-6420(03)00785-1
- [12] *Kallio H., Paloheimo M., Maunukela E.L.* Hemorrhage and risk factors associated with retrobulbar/peribulbar block: A prospective study in 1383 patients. *Br. J. Anaesth.* 2000; 85: 708–711.
- [13] *Hamilton R.C.* A discourse on the complications of retrobulbar and peribulbar blockade. *Can. J. Ophthalmol.* 2000; 35: 363–372.
- [14] *Berglin L., Stenkula S., Algvare P.V.* Ocular perforation during retrobulbar and peribulbar injections. *Ophthalmol. Surg. Lasers.* 1995; 26: 429–3430.
- [15] *Wearne M.J., Flaxel C.J., Gray P., et al.* Vitreoretinal surgery after inadvertent globe penetration during local anesthesia. *Ophthalmology.* 1998; 105: 371–376.
- [16] *Bullock J.D., Warwar R.E., Green W.R.* Ocular explosion from periorbital anesthesia injections. *Ophthalmology.* 1999; 106: 2341–2353.
- [17] *Wong D.H.* Review Article. Regional anaesthesia for intraocular surgery. *Can. J. Anaesth.* 1993; 40: 635–657.
- [18] *Zink W., Graf B.* Local Anesthetic Myotoxicity. *Anesthesiol.* 2002; 97: 710–716.
- [19] *Santos A.C., Arthur G.R., Wlody D., et al.* Comparative systemic toxicity of ropivacaine and bupivacaine in pregnant and non-pregnant ewes. *Anesthesiology.* 1995; 82: 734–740.
- [20] *Graf B.M., Abraham I., Eberbach N., et al.* Differences in cardiotoxicity of bupivacaine and ropivacaine are the result of physicochemical and stereoselective properties. *Anesthesiology.* 2002; 96(6): 1427–1434.